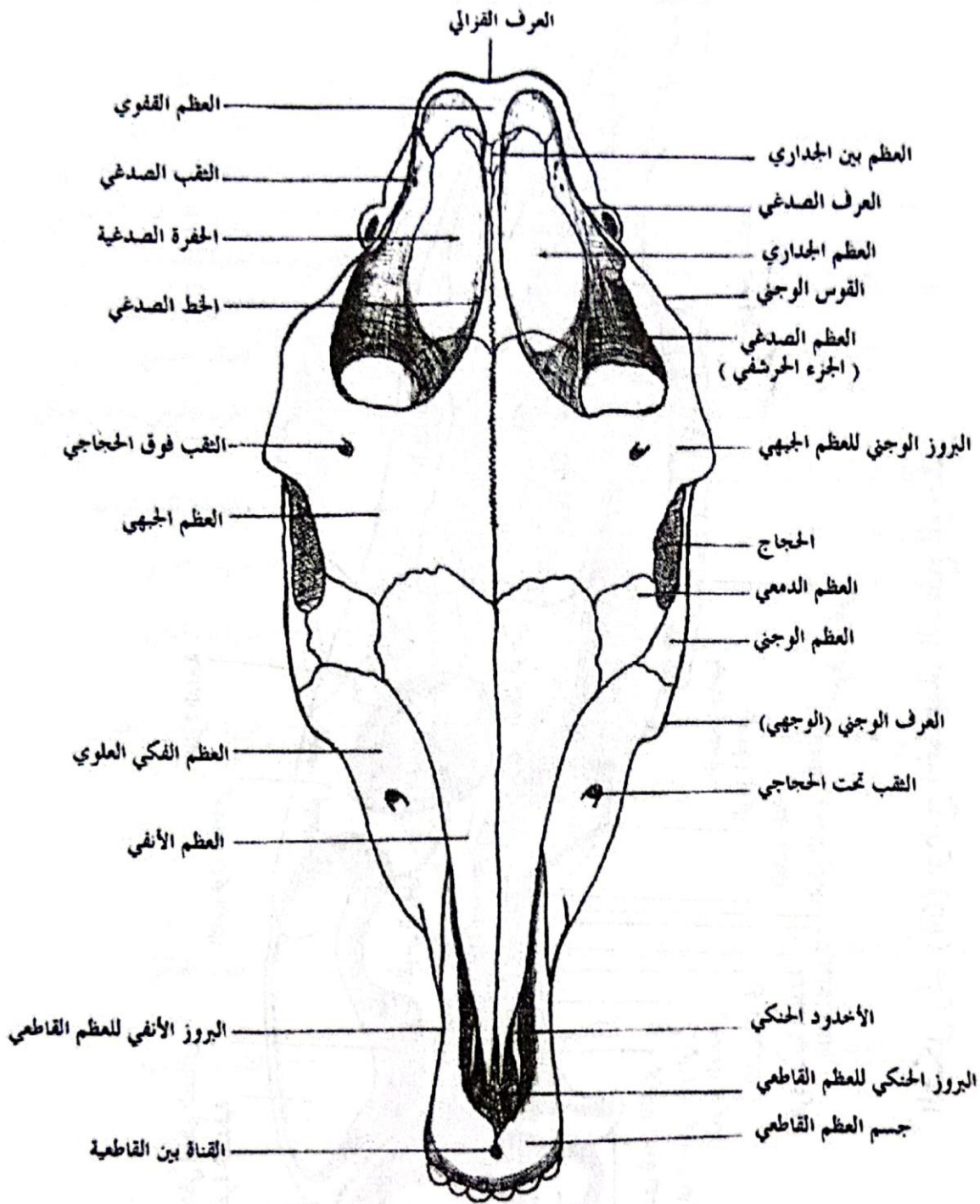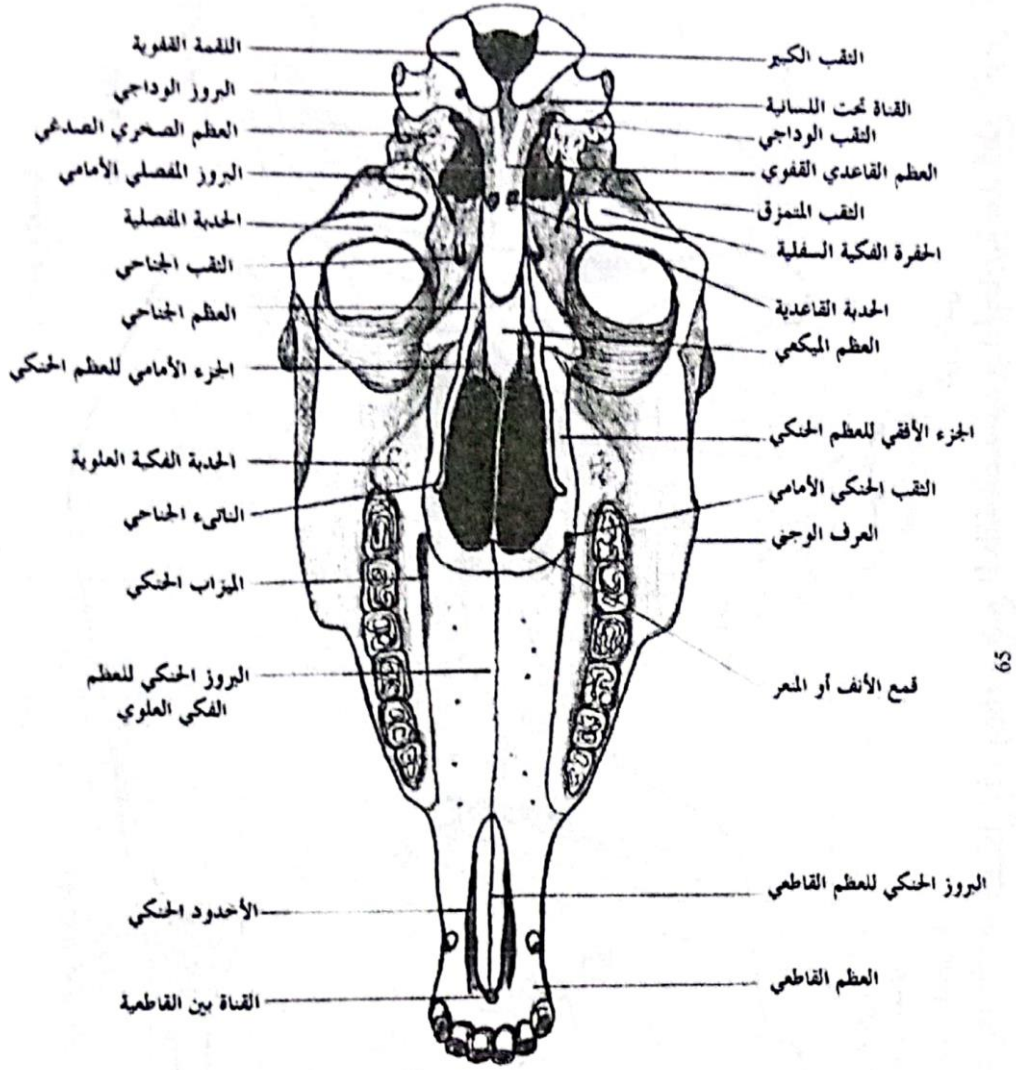
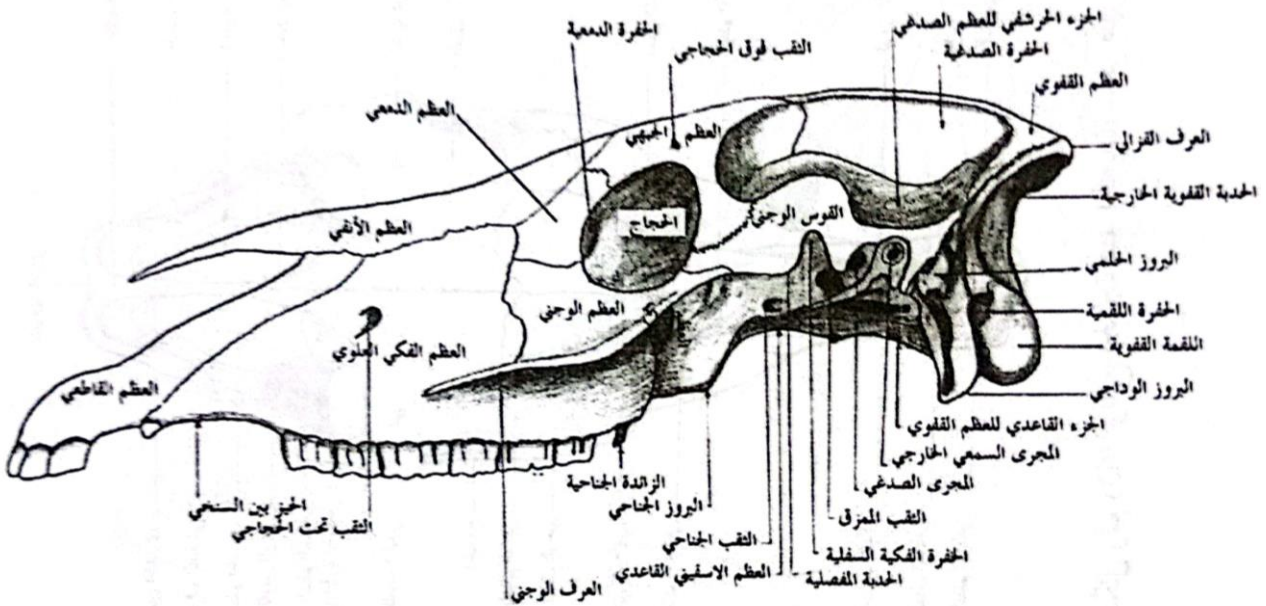


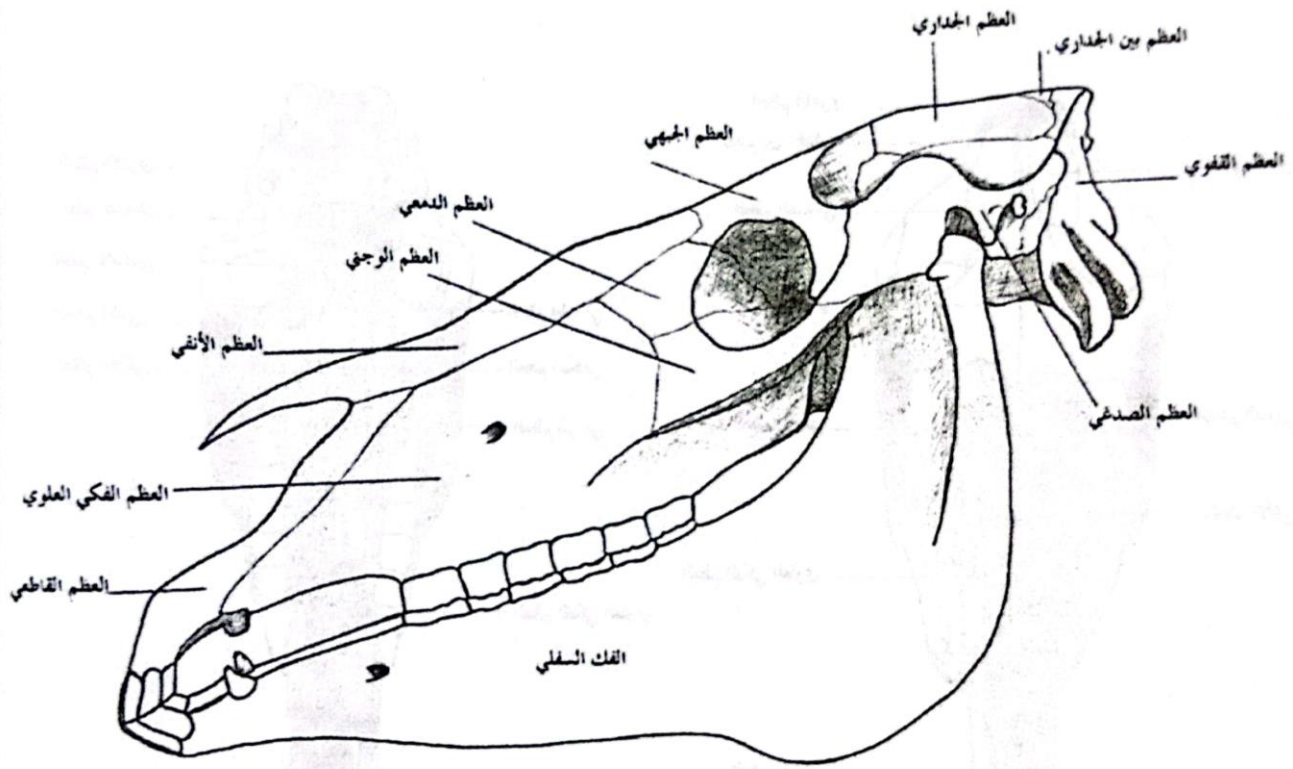
الشكل رقم (63) يوضح الجمجمة عند الحصان، منظر ظهري



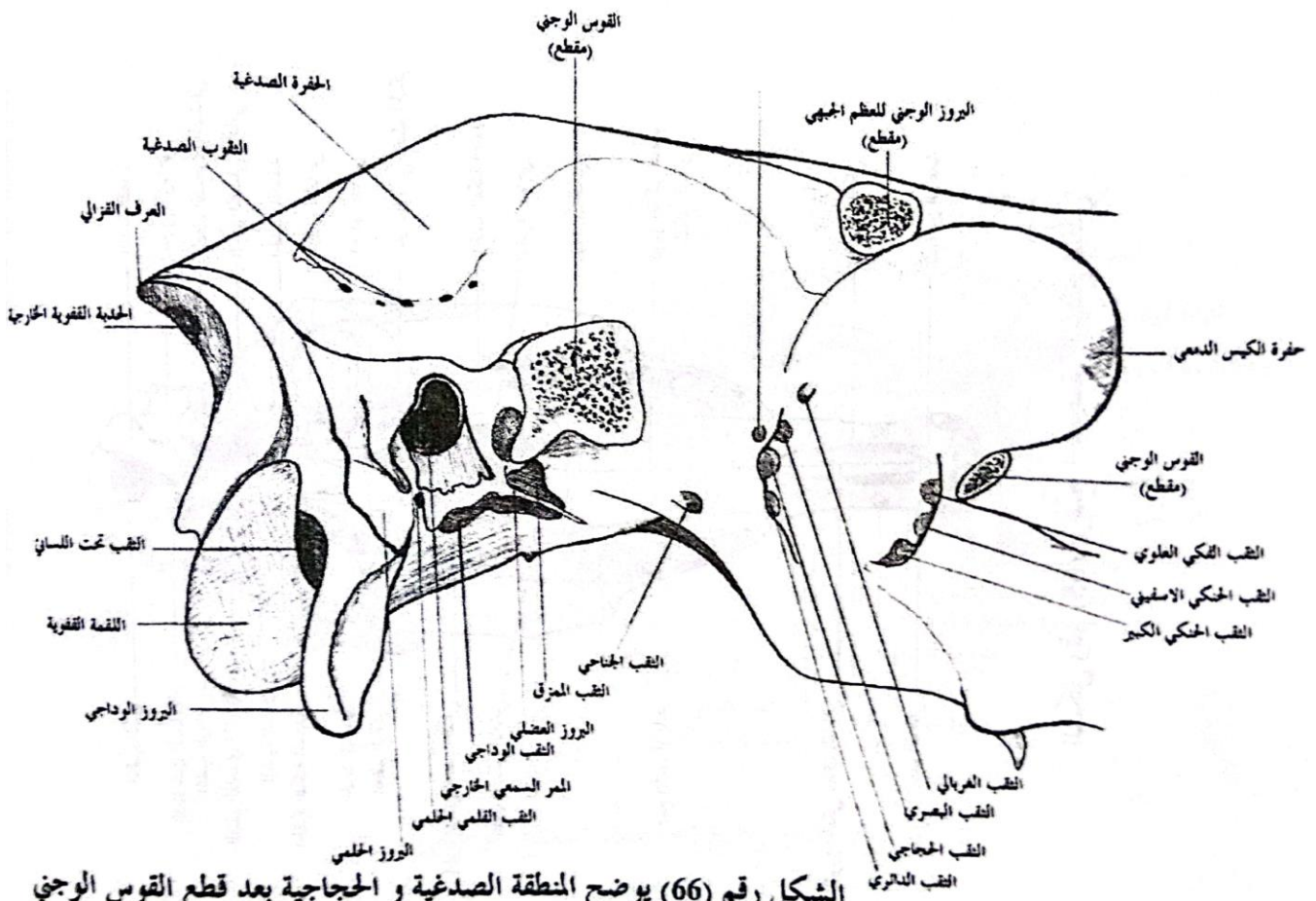
الشكل رقم (65) يوضح الجمجمة، السطح البطني



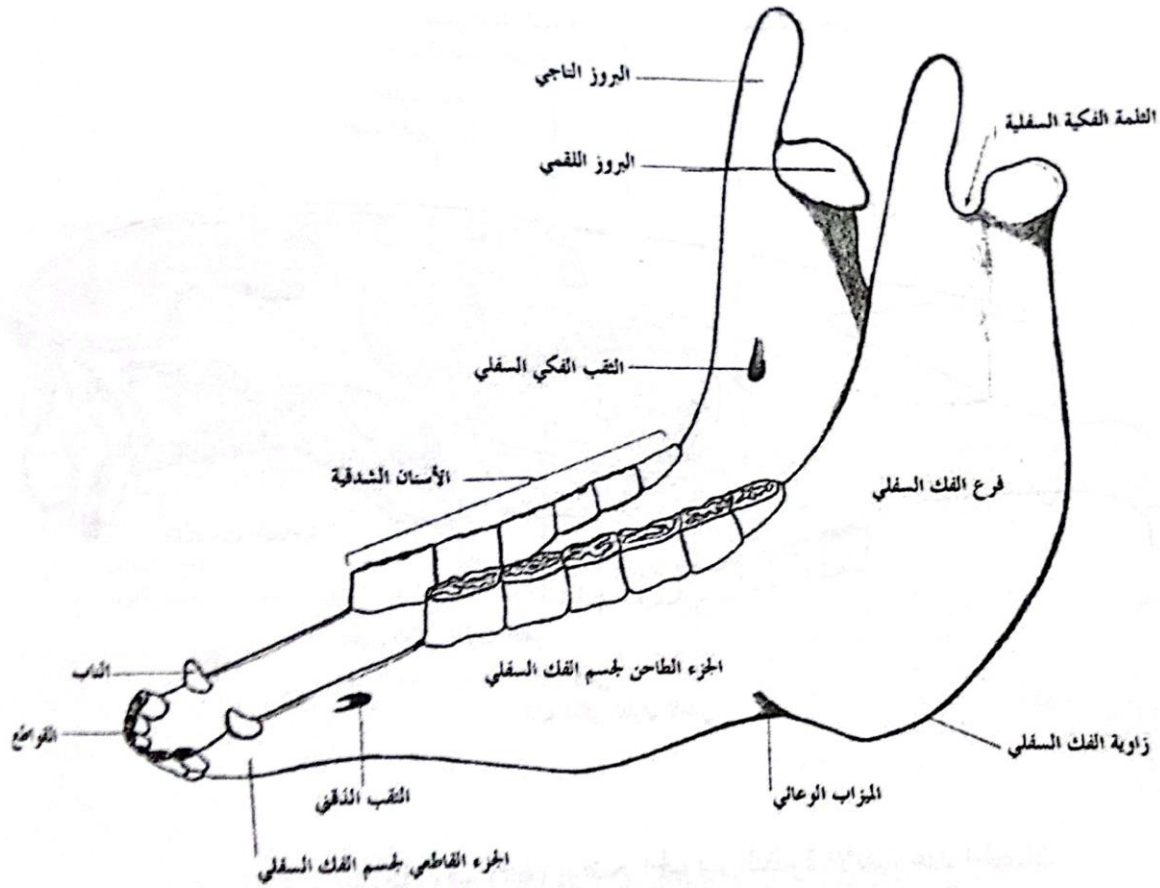
الشكل رقم (64) يوضح الجمجمة، السطح الوحشي



الشكل رقم (62) يوضح الجمجمة و الفك السفلي، منظر وحشي



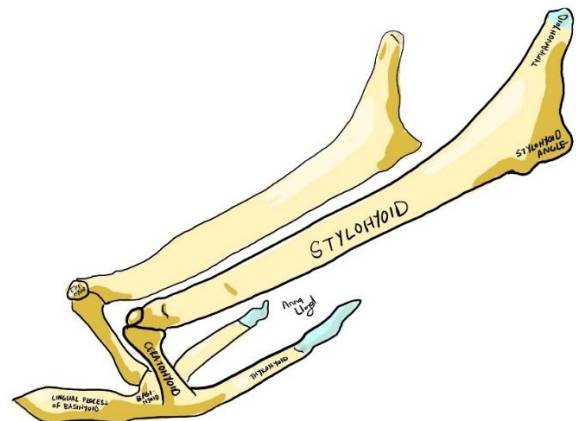
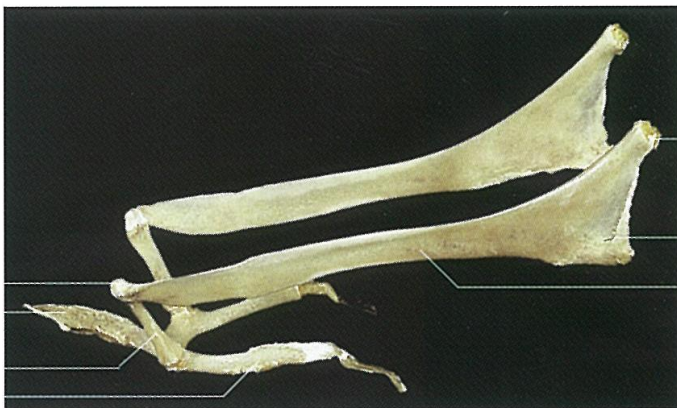الشكل رقم (66) يوضح المنطقة الصدغية و الحجاجية بعد قطع القوس الوجني



الشكل رقم (70) يوضح عظم الفك السفلي عند الحصان

70

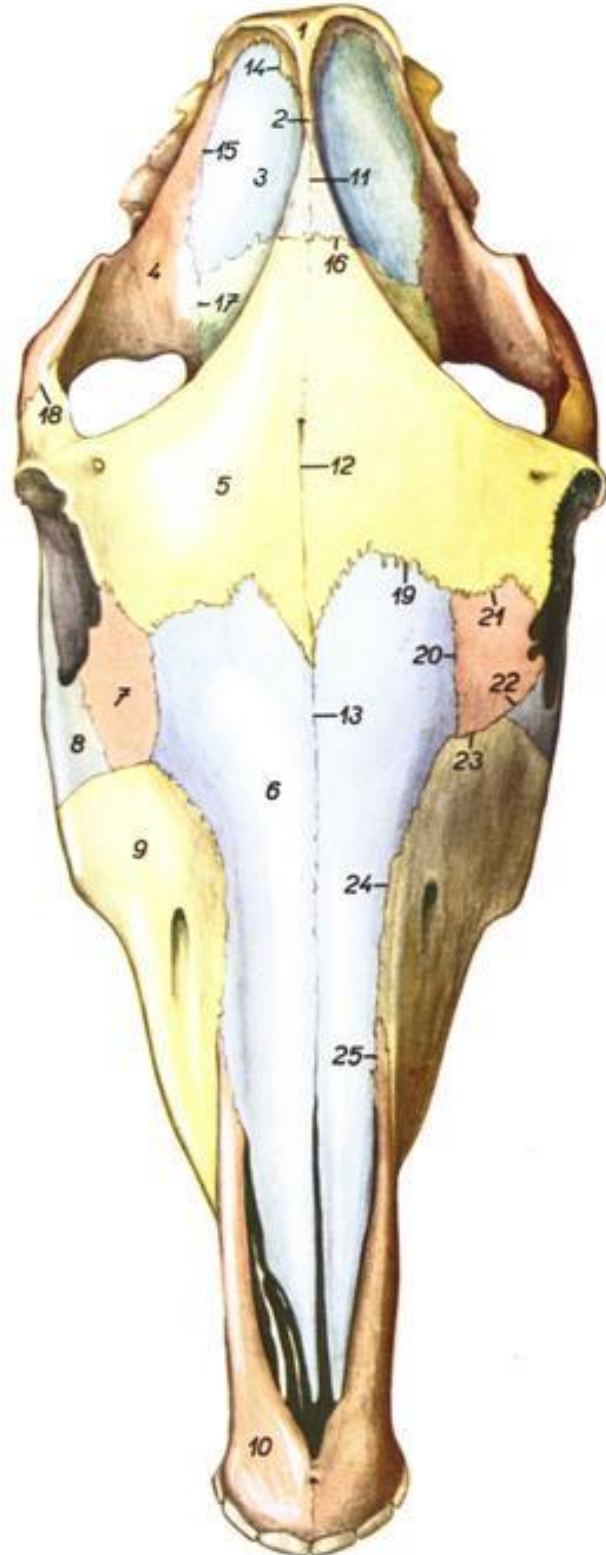
العظم اللامي عند الخيل



منظر ظهري للجمجمة عند الخيل

Horse. Skull, dorsal view. Bone outlines demarcated by color.

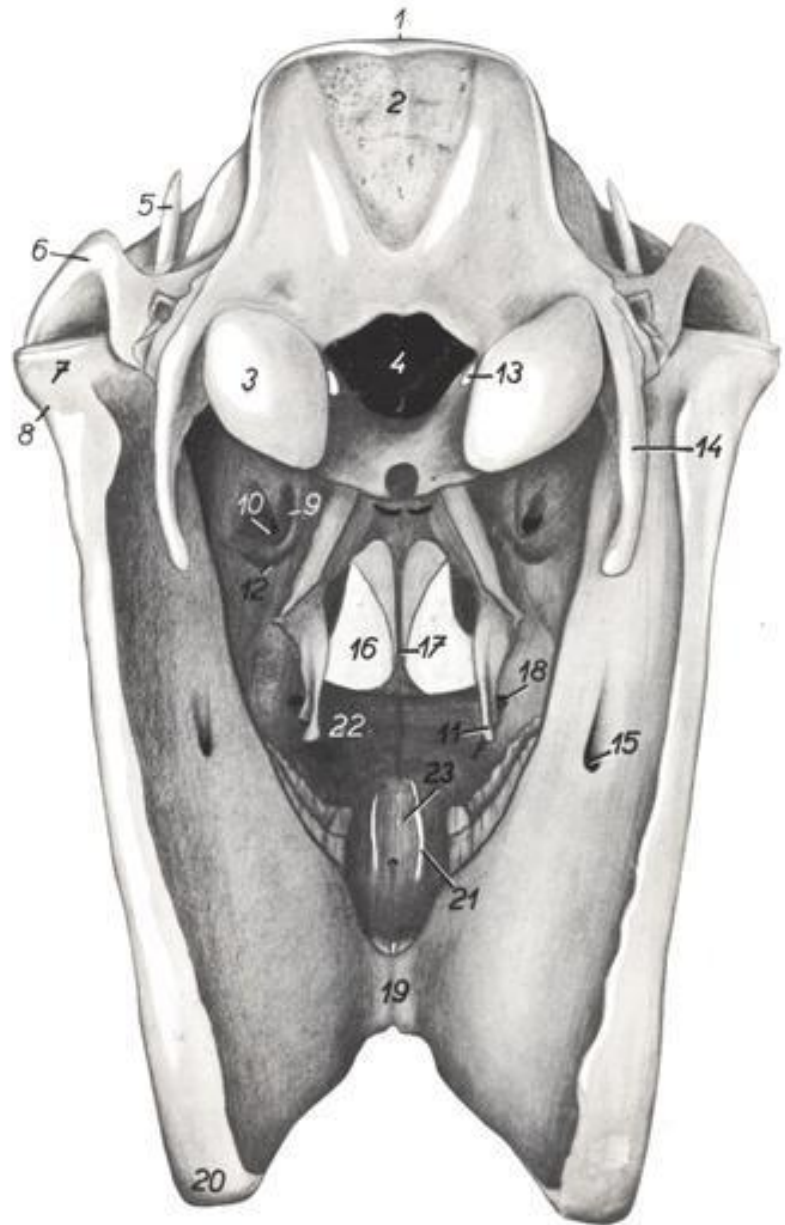
Figure 113



1. *os occipitale* – occipital bone
2. *os interparietale* – interparietal bone
3. *os parietale* – parietal bone
4. *os temporale* – temporal bone
5. *os frontale* – frontal bone
6. *os nasale* – nasal bone
7. *os lacrimale* – lacrimal bone
8. *os zygomaticum* – zygomatic bone
9. *maxilla* – maxilla
10. *os incisivum* – incisive bone
11. *sutura sagittalis* – sagittal suture
12. *sutura interfrontalis* – interfrontal suture
13. *sutura internasalis* – internasal suture
14. *sutura lambdoidea* – lambdoid suture
15. *sutura squamosa* – squamous suture
16. *sutura coronalis* – coronal suture
17. *sutura squamosofrontalis* – squamosofrontal suture
18. *sutura temporofrontalis* – temporofrontal suture
19. *sutura frontonasalis* – frontonasal suture
20. *sutura nasolacrimalis* – nasolacrimal suture
21. *sutura frontolacrimalis* – frontolacrimal suture
22. *sutura lacrimozygomatica* – lacrimozygomatic suture
23. *sutura lacrimomaxillaris* – lacrimomaxillary suture
24. *sutura nasomaxillaris* – nasomaxillary suture
25. *sutura nasoincisiva* – nasoincisive suture

Horse. Skull, view of caudal surface.

Figure 111



1. *crista nuchae* – nuchal crest
2. *protuberantia occipitalis externa* – external occipital protuberance
3. *condylus occipitalis* – occipital condyle
4. *foramen magnum* – foramen magnum
5. *processus coronoideus mandibulae* – coronoid process of mandible
6. *arcus zygomaticus* – zygomatic arch
- 7, 8. *processus condylaris mandibulae* – condyloid process of mandible
7. *caput mandibulae* – mandibular condyle
8. *collum mandibulae* – notch of mandible
9. *foramen sphenopalatinum* – sphenopalatine foramen
10. *foramen maxillare* – maxillary foramen
11. *hamulus pterygoideus* – pterygoid hamulus

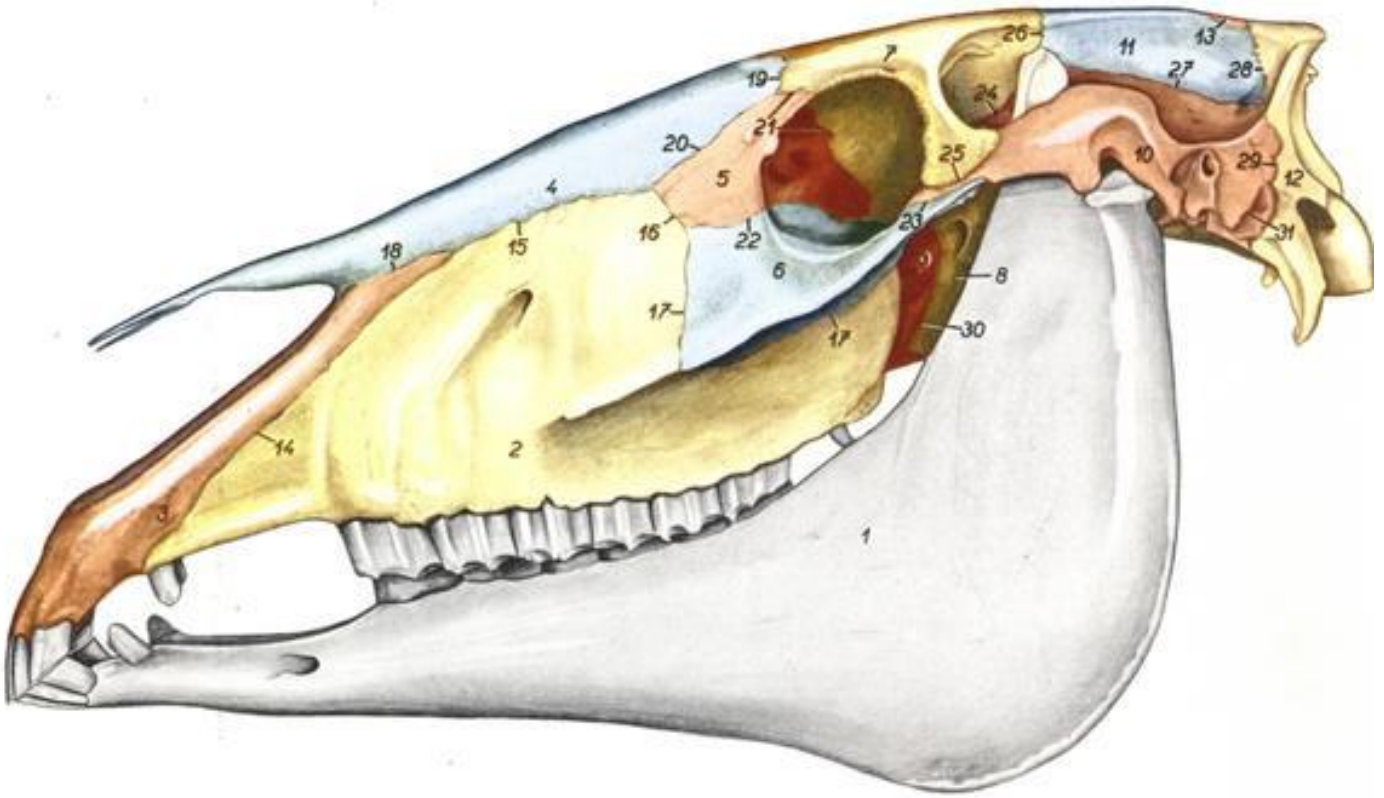
12. *foramen palatinum caudale* – caudal palatine foramen
13. *canalis ni. hypoglossi* – canal of hypoglossal nerve
14. *processus paracondylaris* – paracondyloid process
15. *foramen mandibulae* – mandibular foramen
16. *choana* – choana
17. *vomer* – vomer

18. *foramen palatinum majus* – greater palatine foramen
19. *angulus mentalis* – mental angle
20. *angulus mandibulae* – angle of mandible
21. *fissura palatina* – palatine fissure
22. *processus palatinus maxilla* – palatine process of maxilla
23. *processus palatinus ossis incisivi* – palatine process of incisive bone

منظر جانبي للجمجمة عند الخيل

Horse. Skull, left lateral view. Bone outlines demarcated by color.

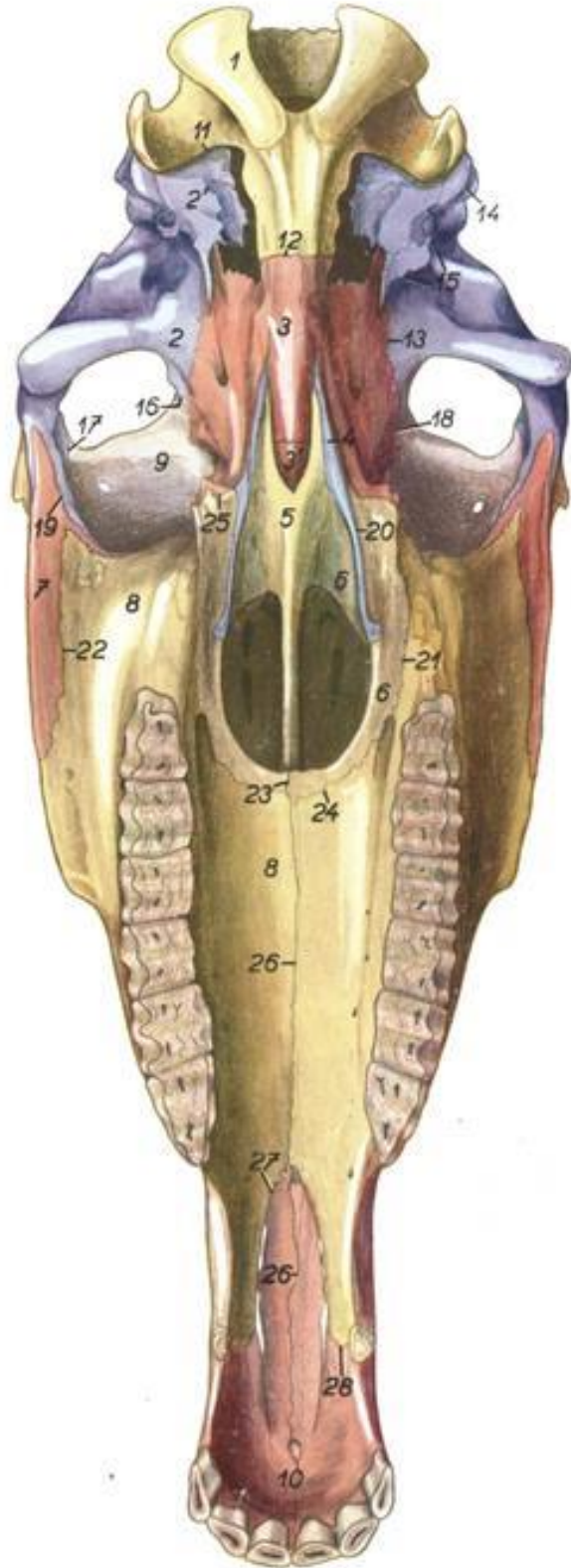
Figure 108



- | | | |
|--|---|---|
| 1. <i>mandibula</i> – mandible | 13. <i>os interparietale</i> – interparietal bone | 23. <i>sutura temporozygomatica</i> – temporozygomatic suture |
| 2. <i>maxilla</i> – maxilla | 14. <i>sutura maxilloincisiva</i> – maxilloincisive suture | 24. <i>sutura squamosofrontalis</i> – squamosofrontal suture |
| 3. <i>os incisivum</i> – incisive bone | 15. <i>sutura nasomaxillaris</i> – nasomaxillary suture | 25. <i>sutura temporofrontalis</i> – temporofrontal suture |
| 4. <i>os nasale</i> – nasal bone | 16. <i>sutura lacrimomaxillaris</i> – lacrimomaxillary suture | 26. <i>sutura coronalis</i> – coronal suture |
| 5. <i>os lacrimale</i> – lacrimal bone | 17. <i>sutura zygomaticomaxillaris</i> – zygomaticomaxillary suture | 27. <i>sutura squamosa</i> – squamous suture |
| 6. <i>os zygomaticum</i> – zygomatic bone | 18. <i>sutura nasoincisiva</i> – nasoincisive suture | 28. <i>sutura lambdoides</i> – lambdoid suture |
| 7. <i>os frontale</i> – frontal bone | 19. <i>sutura frontonasalis</i> – frontonasal suture | 29. <i>sutura occipitomastoidea</i> – occipitomastoid suture |
| 8. <i>os presphenoidale</i> – presphenoid bone | 20. <i>sutura nasolacrimalis</i> – nasolacrimal suture | 30. <i>sutura sphenopalatina</i> – sphenopalatine suture |
| 9. <i>lamina perpendicularis ossis palatini</i> – perpendicular plate of palatine bone | 21. <i>sutura frontolacrimalis</i> – frontolacrimal suture | 31. <i>sutura squamosomastoidea</i> – squamosomastoid suture |
| 10. <i>os temporale</i> – temporal bone | 22. <i>sutura lacrimozygomatica</i> – lacrimozygomatic suture | |
| 11. <i>os parietale</i> – parietal bone | | |
| 12. <i>os occipitale</i> – occipital bone | | |

Horse. Skull, ventral view. Bone outlines demarcated by color.

Figure 115

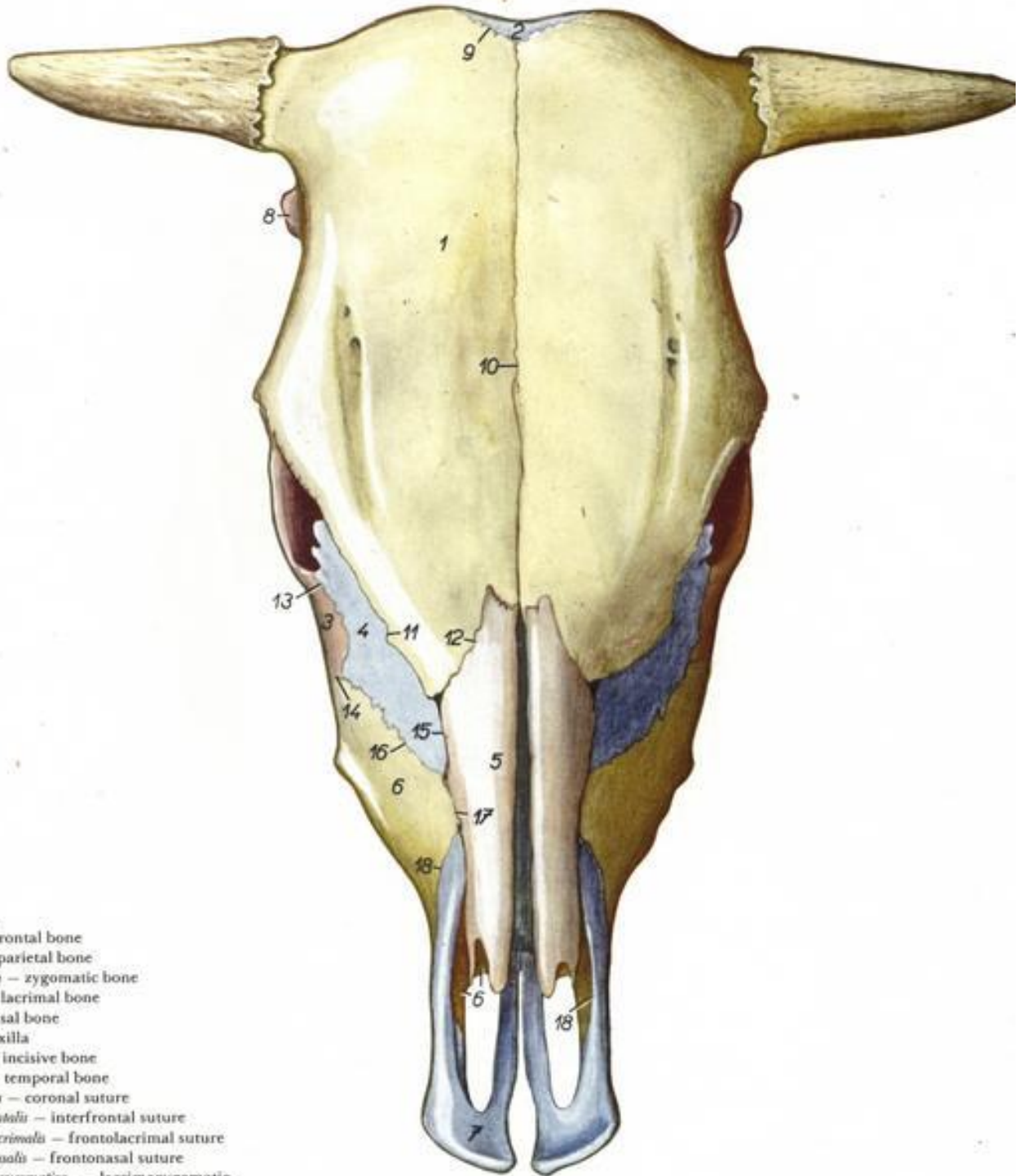


1. *os occipitale* – occipital bone
2. *pars squamosa ossis temporalis* – squamous part of temporal bone
2. *pars tympanica et pars petrosa ossis temporalis* – tympanic and petrous parts of temporal bone
- 3, 3. *os sphenoidale (basisphenoidale et presphenoidale)* – sphenoid (basisphenoid and presphenoid) bone
- 3'. *corpus ossis presphenoidalis* – body of presphenoid bone
4. *os pterygoideum* – pterygoid bone
5. *vomer* – vomer
6. *os palatinum* – palatine bone
7. *os zygomaticum* – zygomatic bone
8. *maxilla* – maxilla
9. *os frontale* – frontal bone
10. *os incisivum* – incisive bone
11. *sutura occipitomastoidea* – occipitomastoid suture
12. *synchondrosis sphenooccipitalis* – sphenooccipital synchondrosis
13. *sutura sphenosquamosa* – sphenosquamous suture
14. *fissura squamosomastoidea* – squamosomastoid fissure
15. *fissura petrosquamosa* – petrosquamous fissure
16. *sutura squamosofrontalis* – squamosofrontal suture
17. *sutura temporofrontalis* – temporo-frontal suture
18. *sutura sphenofrontalis* – sphenofrontal suture
19. *sutura temporozygomatica* – temporozygomatic suture
20. *sutura pterygopalatina* – pterygopalatine suture
21. *sutura palatomaxillaris* – palatomaxillary suture
22. *sutura zygomaticomaxillaris* – zygomaticomaxillary suture
- 23, 26. *sutura palatina mediana* – median palatine suture
23. *sutura palatina mediana (ossium palatinum)* – median palatine suture (of palatine bones)
24. *sutura palatina transversa* – transverse palatine suture
25. *sutura sphenopalatina* – sphenopalatine suture
26. *sutura palatina mediana (maxillarum et ossium incisivorum)* – median palatine suture (of maxillae and incisive bones)
- 27., 28. *sutura maxilloincisiva* – maxilloincisive suture

منظر ظهري للجمجمة عند الأبقار

Bovine. Skull, view of dorsal surface. Bone outlines demarcated by color.

Figure 10

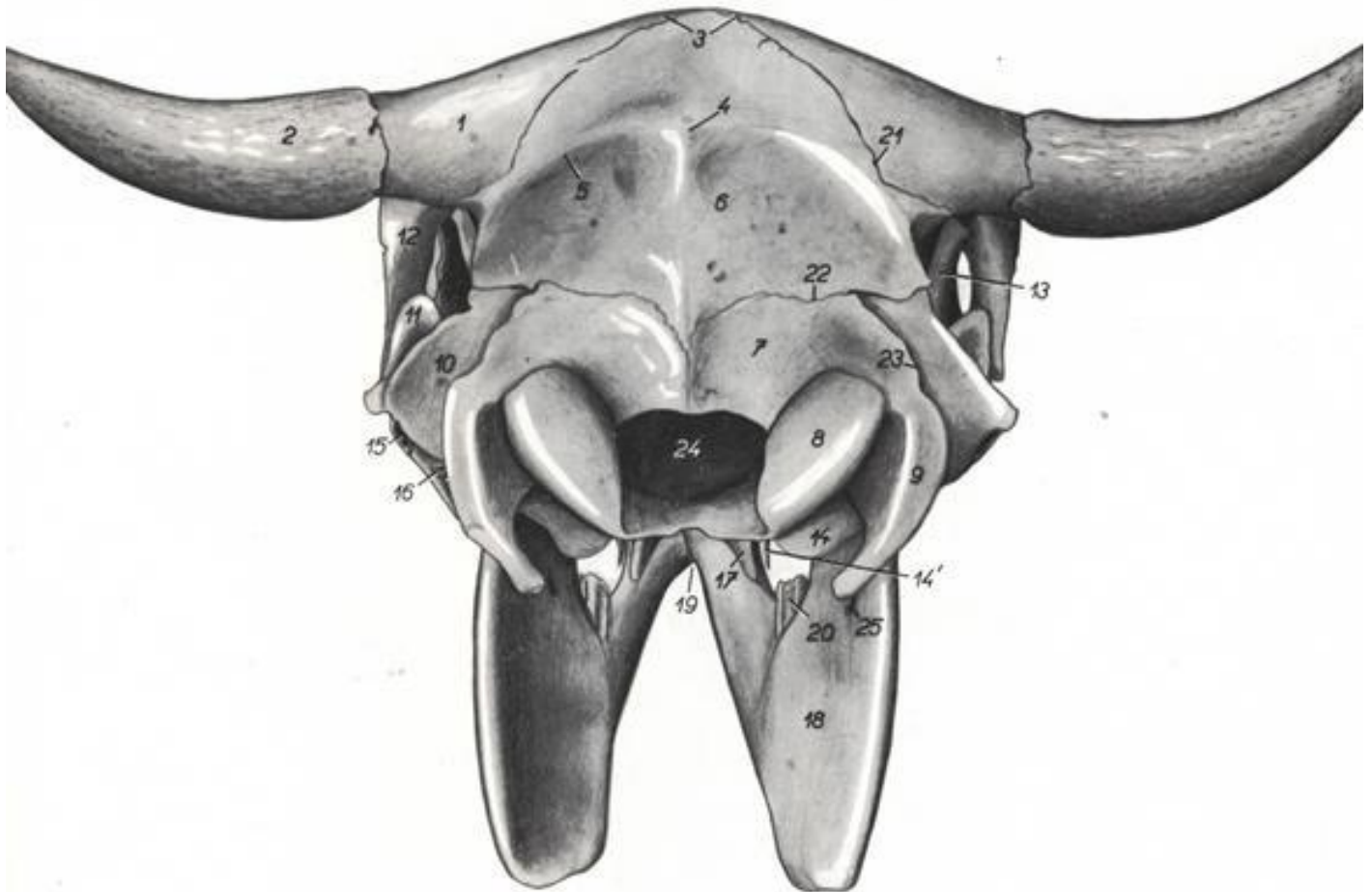


1. *os frontale* – frontal bone
2. *os parietale* – parietal bone
3. *os zygomaticum* – zygomatic bone
4. *os lacrimale* – lacrimal bone
5. *os nasale* – nasal bone
6. *maxilla* – maxilla
7. *os incisivum* – incisive bone
8. *os temporale* – temporal bone
9. *sutura coronalis* – coronal suture
10. *sutura interfrontalis* – interfrontal suture
11. *sutura frontolacrimalis* – frontolacrimal suture
12. *sutura frontonasalis* – frontonasal suture
13. *sutura lacrimozygomatica* – lacrimozygomatic suture
14. *sutura zygomaticomaxillaris* – zygomaticomaxillary suture
15. *sutura nasolacrimalis* – nasolacrimal suture
16. *sutura lacrimomaxillaris* – lacrimomaxillary suture
17. *sutura nasomaxillaris* – nasomaxillary suture
18. *sutura maxilloincisiva* – maxilloincisive suture

منظر خلفي للجمجمة عند الأبقار

Bovine. Skull, view of caudal surface.

Figure 8

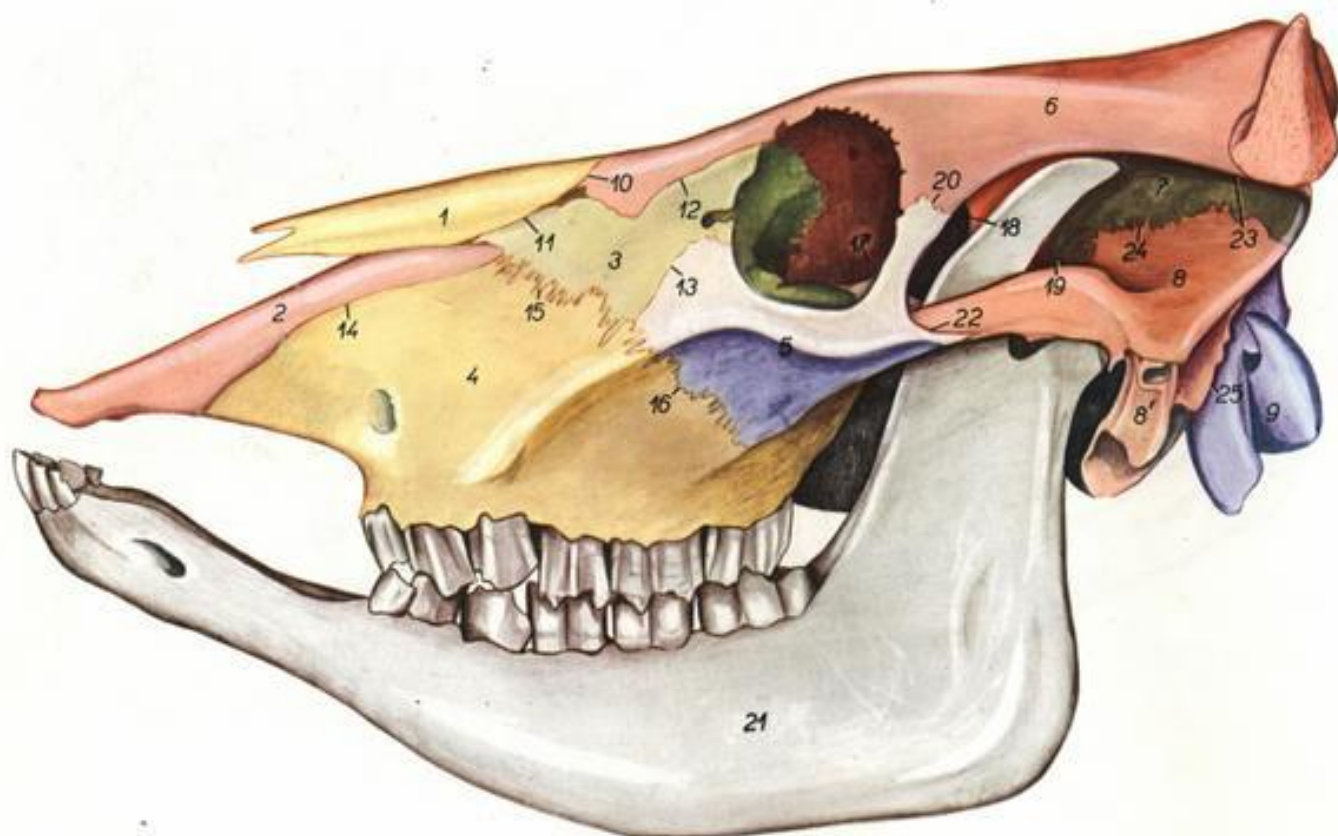


- | | | |
|---|--|--|
| 1. <i>os frontale</i> – frontal bone | 10. <i>processus mastoideus ossis temporalis</i> – mastoid process of temporal bone | 17. <i>hamulus pterygoideus</i> – pterygoid hamulus |
| 2. <i>processus cornualis</i> – cornual process | 11. <i>arcus zygomaticus</i> – zygomatic arch | 18. <i>ramus mandibulae</i> – ramus of mandible |
| 3. <i>protuberantia intercornualis</i> – intercornual protuberance | 12. <i>processus zygomaticus ossis frontalis</i> – zygomatic process of frontal bone | 19. <i>angulus mentalis</i> – mental angle |
| 4. <i>protuberantia occipitalis externa</i> – external occipital protuberance | 13. <i>processus coronoideus</i> – coronoid process | 20. <i>dentes molares</i> – molar teeth |
| 5. <i>linea nuchae</i> – nuchal line | 14. <i>bulla tympanica</i> – tympanic bulla | 21. <i>sutura coronalis</i> – coronal suture |
| 6. <i>os parietale</i> – parietal bone | 14'. <i>processus muscularis</i> – muscular process | 22. <i>sutura lambdoidea</i> – lambdoid suture |
| 7. <i>squama occipitalis</i> – occipital squama | 15. <i>porus acusticus externus</i> – opening of external acoustic meatus | 23. <i>sutura occipitomastoidea</i> – occipitomastoid suture |
| 8. <i>condylo occipitalis</i> – occipital condyle | 16. <i>foramen stylomastoideum</i> – stylomastoid foramen | 24. <i>foramen magnum</i> – foramen magnum |
| 9. <i>processus paracondylaris</i> – paracondyloid process | | 25. <i>foramen mandibulae</i> – mandibular foramen |

منظر جانبي للجمجمة عند الأبقار

Bovine. Left view of skull. Bone outlines demarcated by color.

Figure 3



1. *os nasale* – nasal bone
2. *os incisivum* – incisive bone
3. *os lacrimale* – lacrimal bone
4. *maxilla* – maxilla
5. *os zygomaticum* – zygomatic bone
6. *os frontale* – frontal bone
7. *os parietale* – parietal bone
8. *pars squamosa ossis temporalis* – squamous part of temporal bone
- 8'. *pars tympanica ossis temporalis* – tympanic part of temporal bone

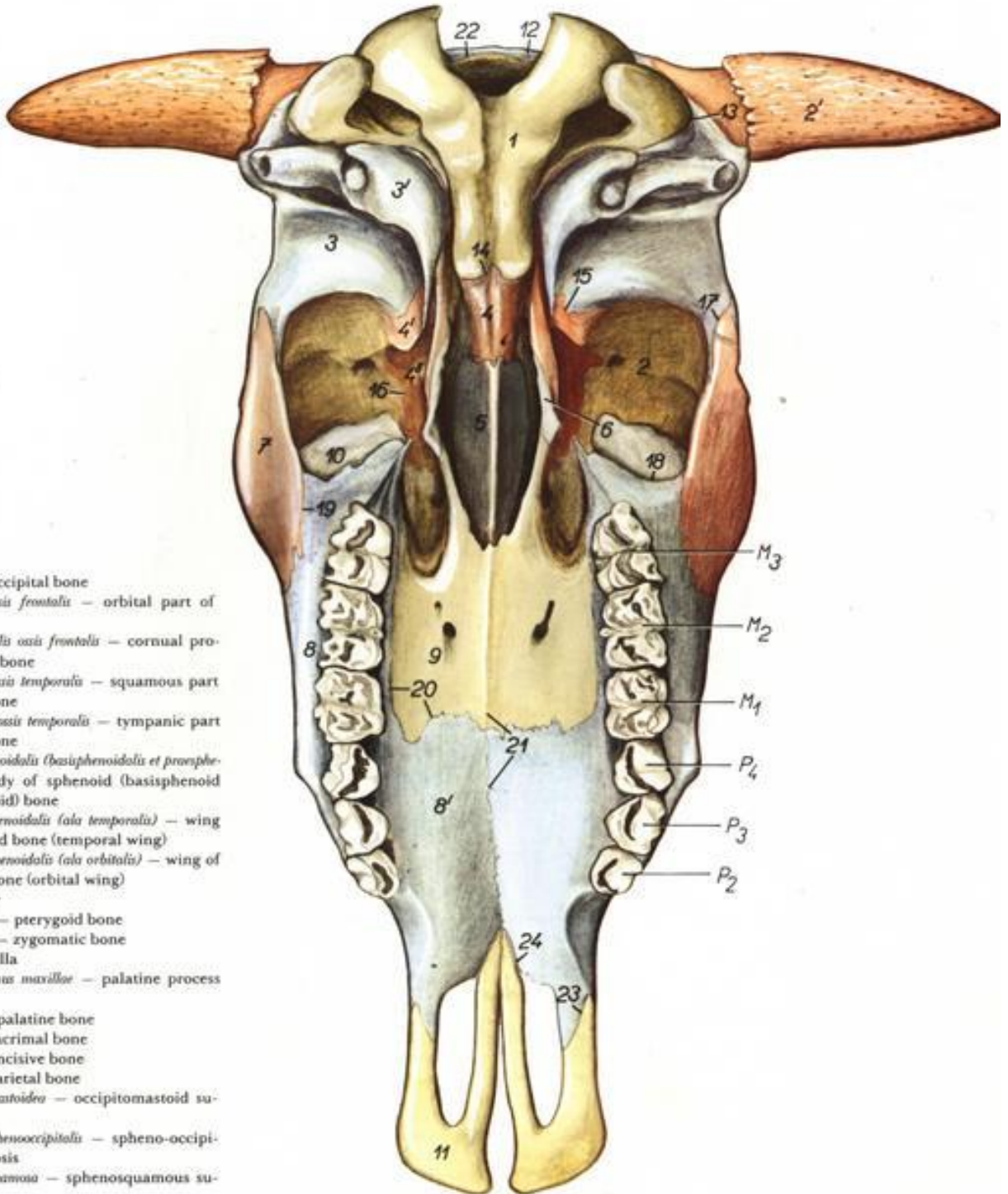
9. *os occipitale* – occipital bone
10. *sutura frontonasalis* – frontonasal suture
11. *sutura nasolacrimalis* – nasolacrimal suture
12. *sutura frontolacrimalis* – frontolacrimal suture
13. *sutura lacrimozygomatica* – lacrimozygomatic suture
14. *sutura maxilloincisiva* – maxilloincisive suture
15. *sutura lacrimomaxillaris* – lacrimomaxillary suture
16. *sutura zygomaticomaxillaris* – zygomaticomaxillary suture

- 17., 18. *sutura sphenofrontalis* – sphenofrontal suture
19. *sutura sphenoparietalis* – sphenoparietal suture
20. *sutura frontozygomatica* – frontozygomatic suture
21. *mandibula* – mandible
22. *sutura temporozygomatica* – temporozygomatic suture
23. *sutura coronalis* – coronal suture
24. *sutura squamosa* – squamous suture
25. *sutura occipitomastoidea* – occipitomastoid suture

منظر بطني للجمجمة عند الأبقار

Bovine. Ventral view of skull. Bone outlines demarcated by color.

Figure 12

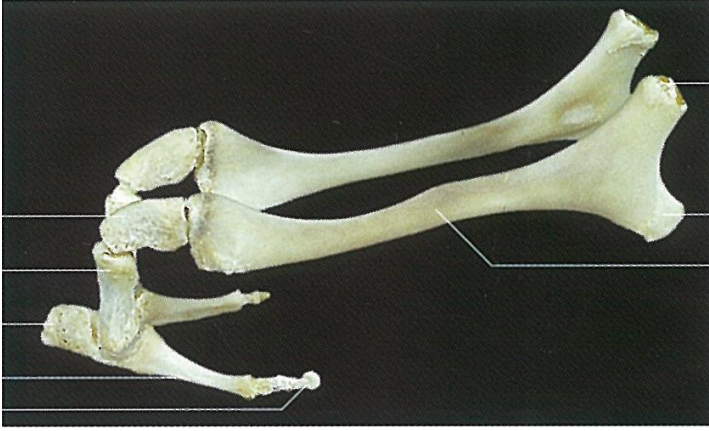


1. *os occipitale* – occipital bone
2. *pars orbitalis ossis frontalis* – orbital part of frontal bone
- 2'. *processus cornuosis ossis frontalis* – cornual process of frontal bone
3. *pars squamosa ossis temporalis* – squamous part of temporal bone
- 3'. *pars tympanica ossis temporalis* – tympanic part of temporal bone
4. *corpus ossis sphenoidalis (basisphenoidalis et presphenoidalis)* – body of sphenoid (basisphenoid and presphenoid) bone
- 4'. *ala ossis basisphenoidalis (ala temporalis)* – wing of basisphenoid bone (temporal wing)
- 4''. *ala ossis presphenoidalis (ala orbitalis)* – wing of presphenoid bone (orbital wing)
5. *vomer* – vomer
6. *os pterygoideum* – pterygoid bone
7. *os zygomaticum* – zygomatic bone
8. *maxilla* – maxilla
- 8'. *processus palatinus maxillae* – palatine process of maxilla
9. *os palatinum* – palatine bone
10. *os lacrimale* – lacrimal bone
11. *os incisivum* – incisive bone
12. *os parietale* – parietal bone
13. *sutura occipitomastoidea* – occipitomastoid suture
14. *synchondrosis sphenooccipitalis* – spheno-occipital synchondrosis
15. *sutura sphenosquamosa* – sphenosquamous suture
16. *sutura sphenofrontalis* – sphenofrontal suture
17. *sutura temporozygomatica* – temporozygomatic suture
18. *sutura lacrimomaxillaris* – lacrimomaxillary suture
19. *sutura zygomaticomaxillaris* – zygomaticomaxillary suture

20. *sutura palatina transversa* – transverse palatine suture
21. *sutura palatina mediana* – median palatine suture
22. *sutura lambdoidea* – lambdoid suture
- 23, 24. *suturae maxilloincisivae* – maxilloincisive sutures

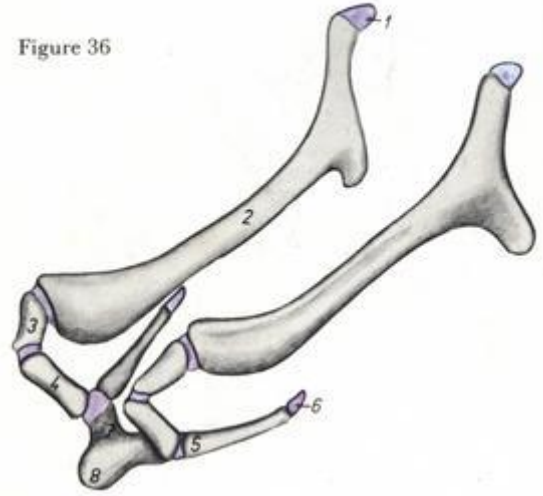
- M₁. *dens molaris I* – first molar tooth
 M₂. *dens molaris II* – second molar tooth
 M₃. *dens molaris III* – third molar tooth
 P₂. *dens premolaris II* – second premolar tooth
 P₃. *dens premolaris III* – third premolar tooth
 P₄. *dens premolaris IV* – fourth premolar tooth

العظم اللامي عند الأبقار

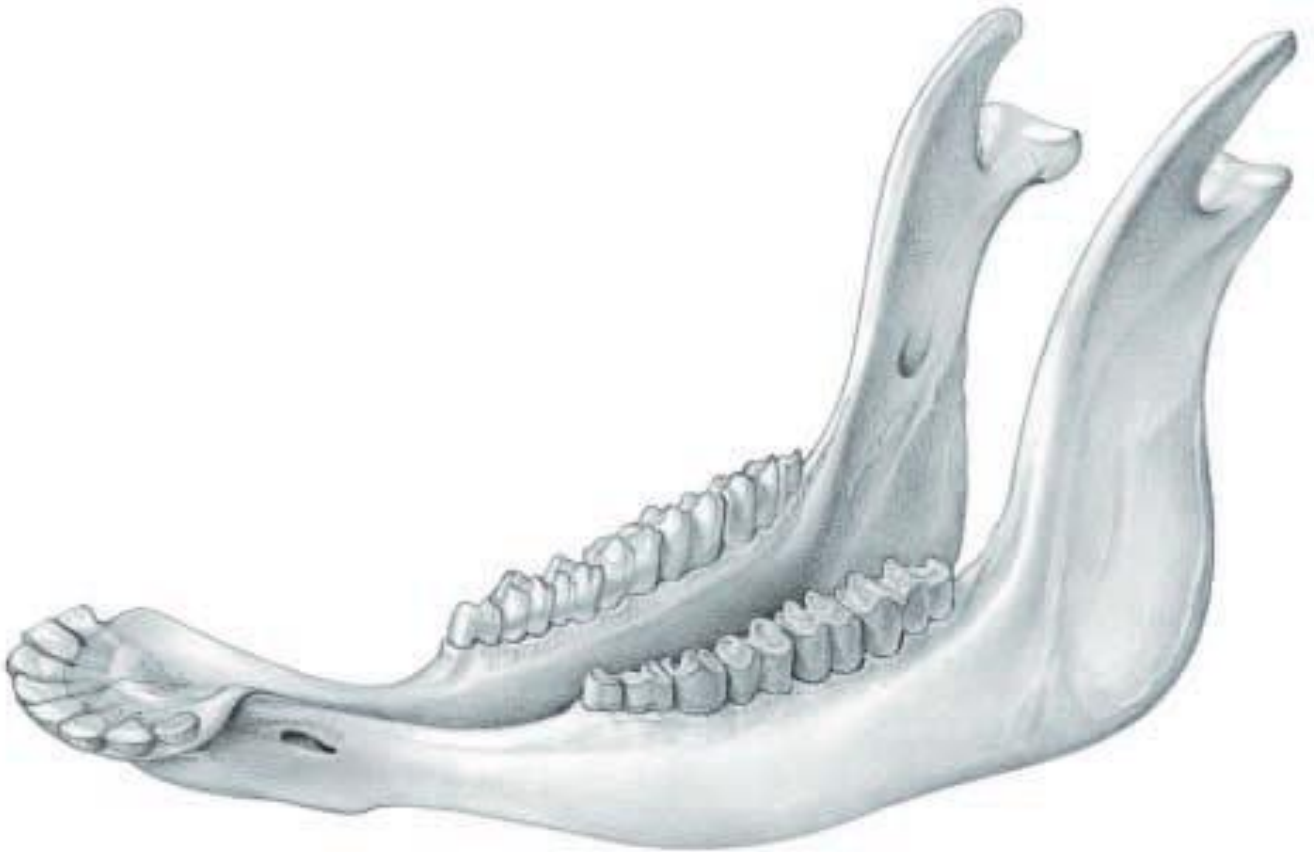

Bovine. Hyoid bone. The cartilaginous parts in blue.

Figure 36

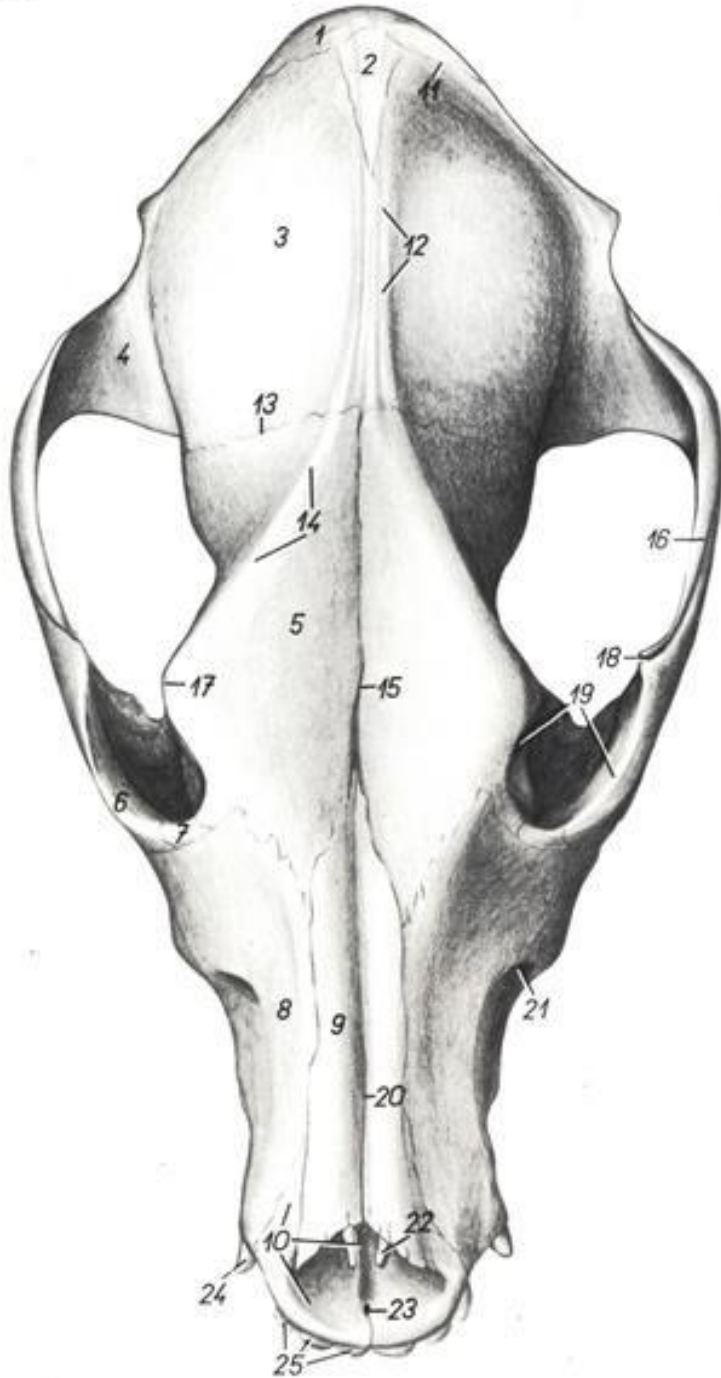


الفك السفلي عند الأبقار



Dog. Skull, view of dorsal surface.

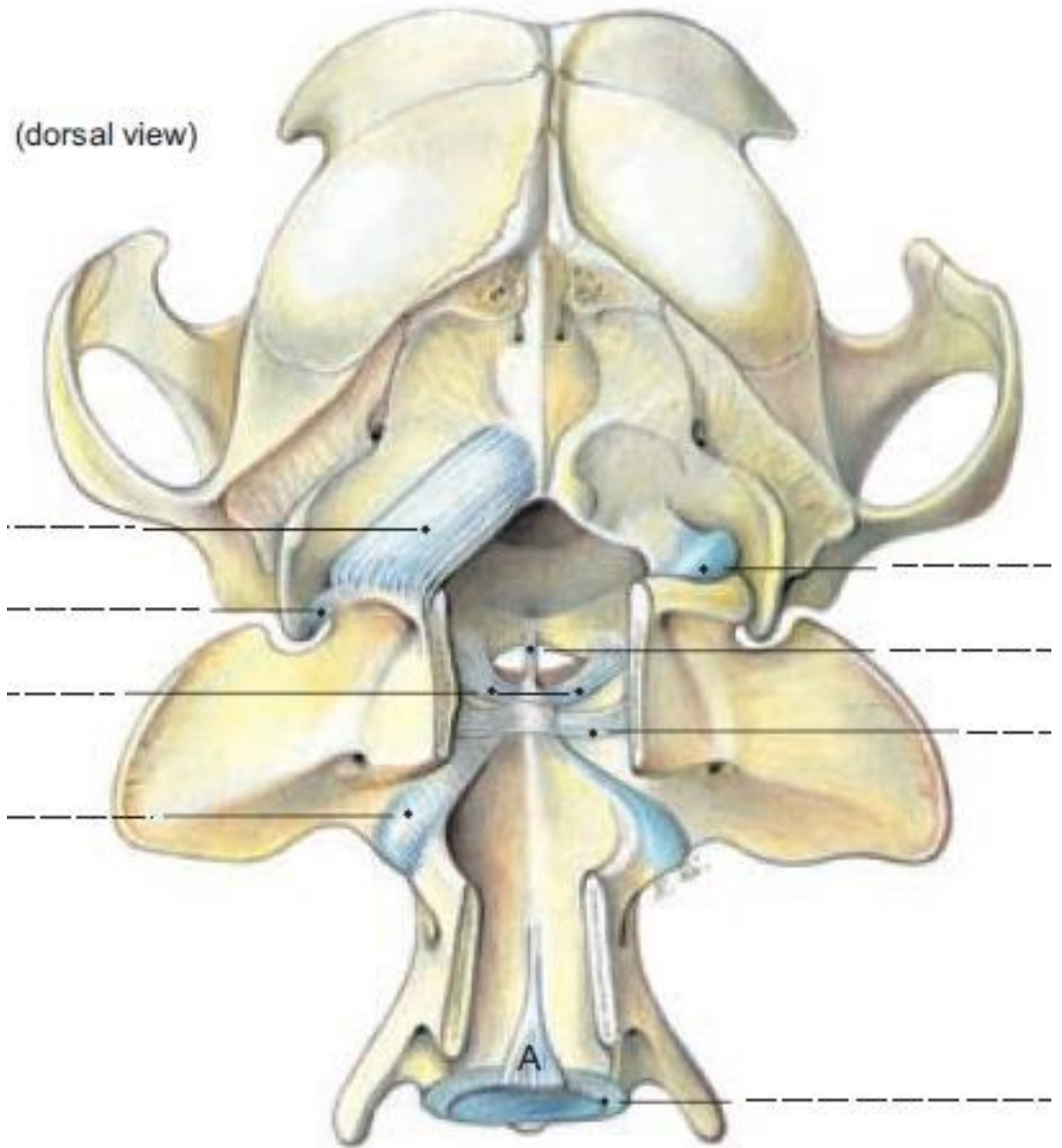
Figure 175



- | | | |
|---|--|---|
| 1. <i>os occipitale</i> — occipital bone | 10. <i>os incisivum</i> — incisive bone | 18. <i>processus frontalis ossis zygomatici</i> — frontal process of zygomatic bone |
| 2. <i>os interparietale</i> — interparietal bone | 11. <i>sutura lambdoidea</i> — lambdoid suture | 19. <i>margo orbitalis</i> — orbital margin |
| 3. <i>os parietale</i> — parietal bone | 12. <i>crista sagittalis externa</i> — external sagittal crest | 20. <i>sutura internasalis</i> — internasal suture |
| 4. <i>pars squamosa ossis temporalis</i> — squamous part of temporal bone | 13. <i>sutura coronalis</i> — coronal suture | 21. <i>foramen infraorbitale</i> — infraorbital foramen |
| 5. <i>os frontale</i> — frontal bone | 14. <i>linea temporalis</i> — temporal line | 22. <i>fissura palatina</i> — palatine fissure |
| 6. <i>os zygomaticum</i> — zygomatic bone | 15. <i>sutura interfrontalis</i> — interfrontal suture | 23. <i>canalis interincisivus</i> — interincisive canal |
| 7. <i>os lacrimale</i> — lacrimal bone | 16. <i>arcus zygomaticus</i> — zygomatic arch | 24. <i>dens caninus</i> — canine tooth |
| 8. <i>maxilla</i> — maxilla | 17. <i>processus zygomaticus ossis frontalis</i> — zygomatic process of frontal bone | 25. <i>dentes incisivi</i> — incisors |
| 9. <i>os nasale</i> — nasal bone | | |

منظر خلفي للجمجمة عند الكلاب

(dorsal view)

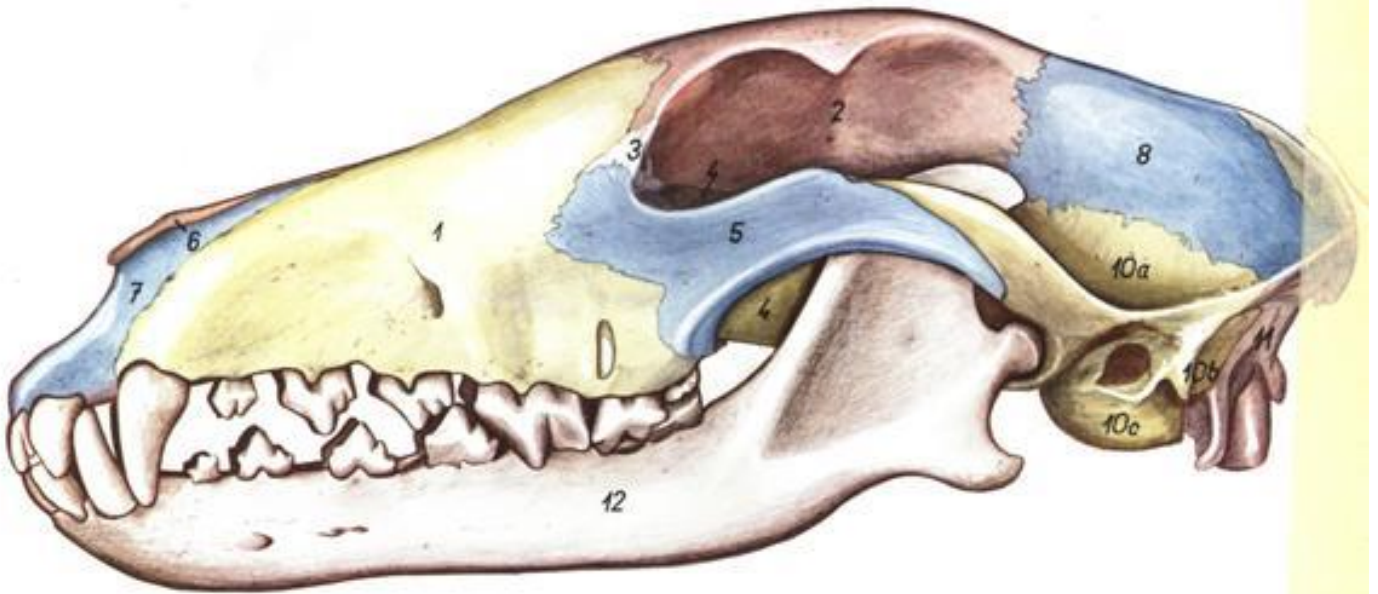


Atlanto-occipital and atlanto-axial joints

منظر جانبي للجمجمة عند الكلاب

Dog. Left view of skull. Bone outlines demarcated by color. Dolichocephalic skull (greyhound).

Figure 173



1. *maxilla* – maxilla
2. *os frontale* – frontal bone
3. *os lacrimale* – lacrimal bone
4. *lamina perpendicularis ossis palatini* – perpendicular plate of palatine bone
5. *os zygomaticum* – zygomatic bone
6. *os nasale* – nasal bone

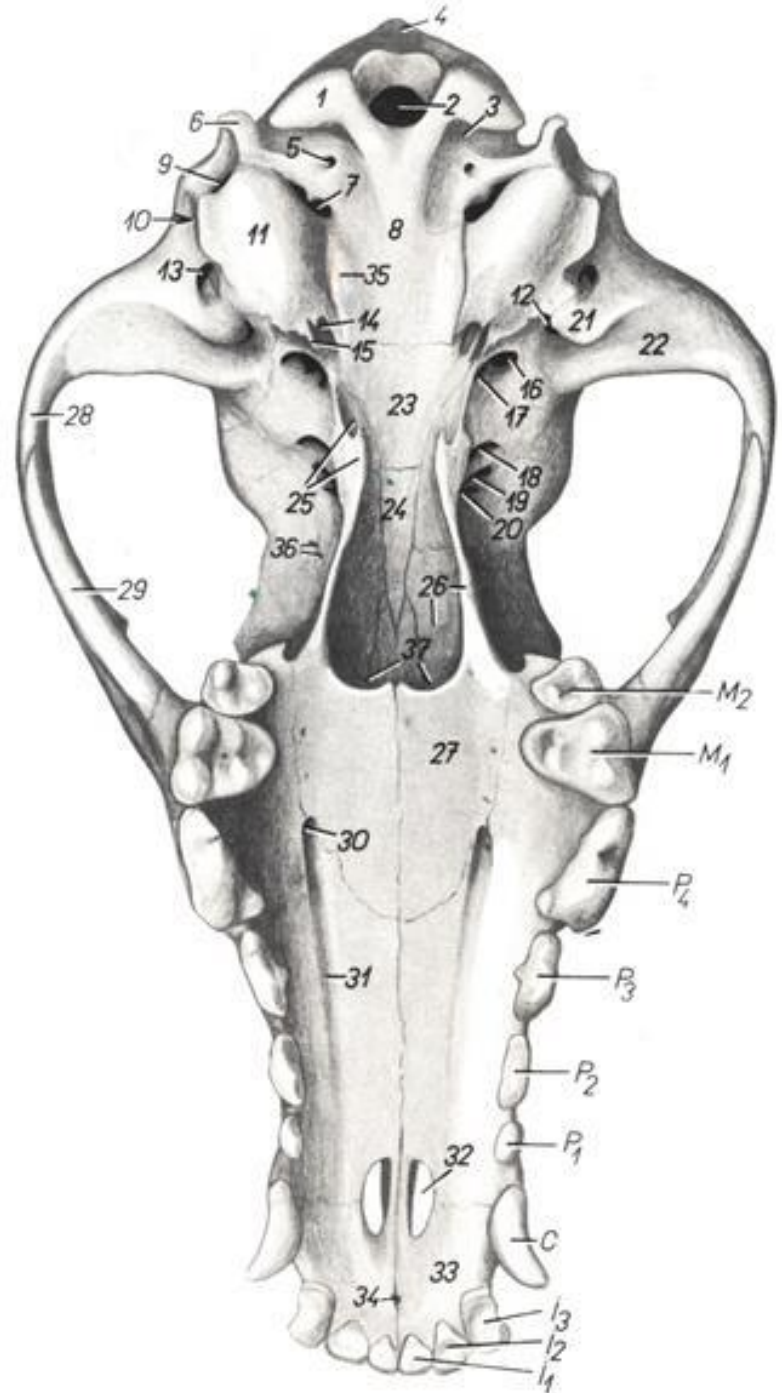
7. *os incisivum* – incisive bone
8. *os parietale* – parietal bone
9. *os interparietale* – interparietal bone
10. *os temporale* – temporal bone
- 10a. *pars squamosa ossis temporalis* – squamous part of temporal bone

- 10b. *processus mastoideus ossis temporalis* – mastoid process of temporal bone
- 10c. *pars tympanica ossis temporalis* – tympanic part of temporal bone
11. *os occipitale* – occipital bone
12. *mandibula* – mandible

منظر بطني للجمجمة عند الكلاب

Dog. Skull, ventral view.

Figure 176

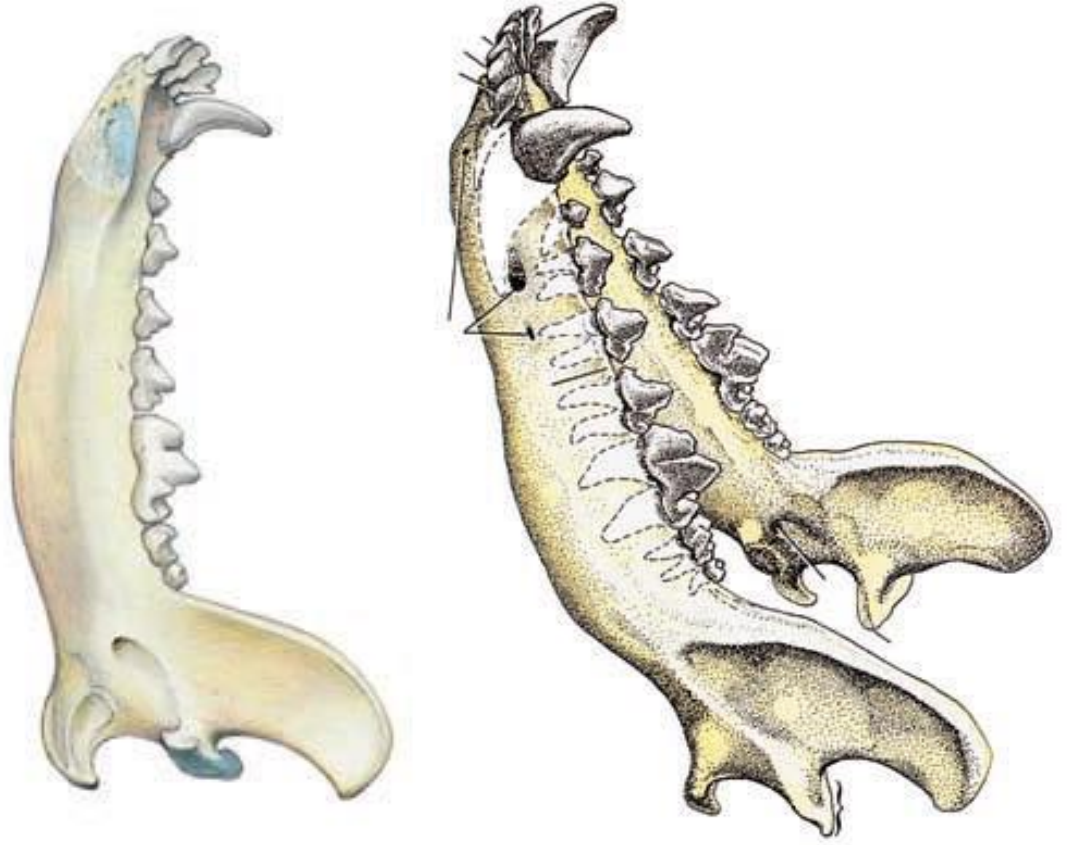


1. *condylus occipitalis* – occipital condyle
2. *foramen magnum* – foramen magnum
3. *fossa condylaris ventralis* – ventral condylar fossa
4. *protuberantia occipitalis externa* – external occipital protuberance
5. *canalis n. hypoglossi* – canal of hypoglossal nerve
6. *processus paracondylaris* – paracondyloid process
7. *foramen jugulare* – jugular foramen
8. *pars basilaris ossis occipitalis* – basilar part of occipital bone
9. *foramen stylomastoideum* – stylomastoid foramen
10. *porus acusticus externus* – external acoustic opening
11. *bulla tympanica* – tympanic bulla
12. *fissura petrotympanica* – petrotympanic fissure
13. *meatus temporalis* – temporal meatus
14. *foramen caroticum externum* – external carotid foramen
15. *processus muscularis* – muscular process
16. *foramen ovale* – oval foramen
17. *foramen alare caudale* – caudal alar foramen
18. *foramen alare rostrale* – rostral alar foramen
19. *fissura orbitalis* – orbital fissure
20. *canalis opticus* – optic canal
21. *processus retroarticularis* – retroarticular process
22. *fossa mandibularis* – mandibular fossa
23. *corpus ossis basisphenoidalis* – body of basisphenoid bone
24. *corpus ossis presphenoidalis* – body of presphenoid bone
25. *os pterygoideum* – pterygoid bone
26. *lamina perpendicularis ossis palatini* – perpendicular plate of palatine bone
27. *lamina horizontalis ossis palatini* – horizontal plate of palatine bone

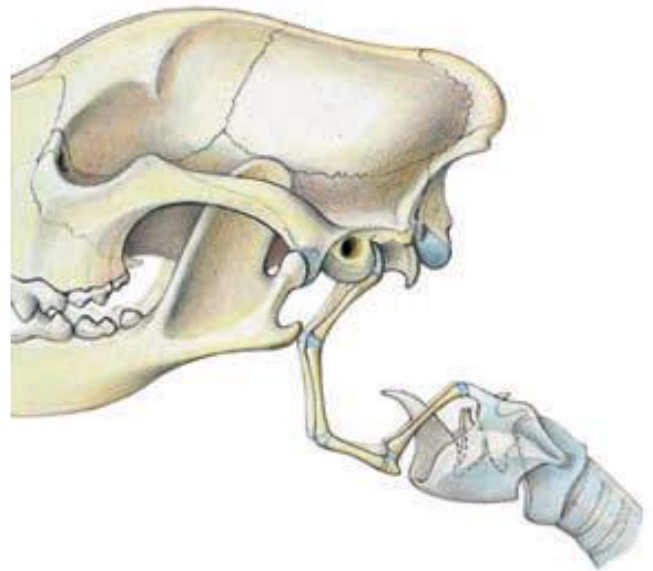
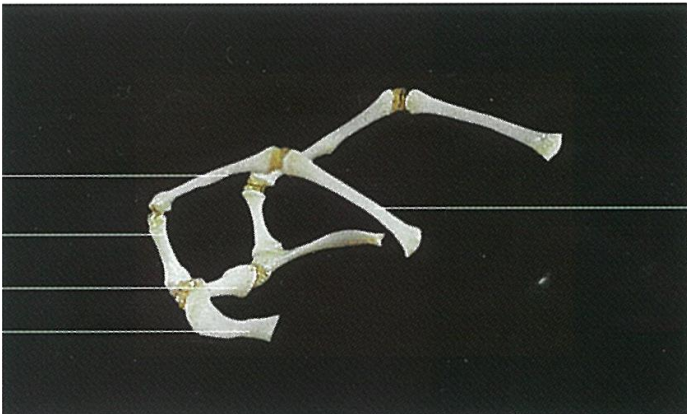- 28, 29. *arcus zygomaticus* – zygomatic arch
29. *processus zygomaticus ossis temporalis* – zygomatic process of temporal bone
29. *processus temporalis ossis zygomatici* – temporal process of zygomatic bone
30. *foramen palatinum majus* – major palatine foramen
31. *sulcus palatinus* – palatine sulcus
32. *fissura palatina* – palatine fissure
33. *corpus ossis incisivi* – body of incisive bone
34. *canalis interincisivi* – interincisive canal

35. *tuberculum musculare* – muscular tubercle
36. *foramen ethmoidale* – ethmoid foramen
37. *choanae* – choanae
- C. *dens caninus* – canine tooth
- I₁. *dens incisivus I* – first incisor
- I₂. *dens incisivus II* – second incisor
- I₃. *dens incisivus III* – third incisor
- M₁, M₂. *dentes molares I et II* – first and second molar teeth
- P₁–P₄. *dentes premolares I–IV* – first–fourth premolar teeth

الفك السفلي عند الكلاب



العظم اللامي عند الكلاب



الفقرات العنقية عند الخيل

Horse. Cervical segment of vertebral column, dorsal (left) and ventral (right) views.

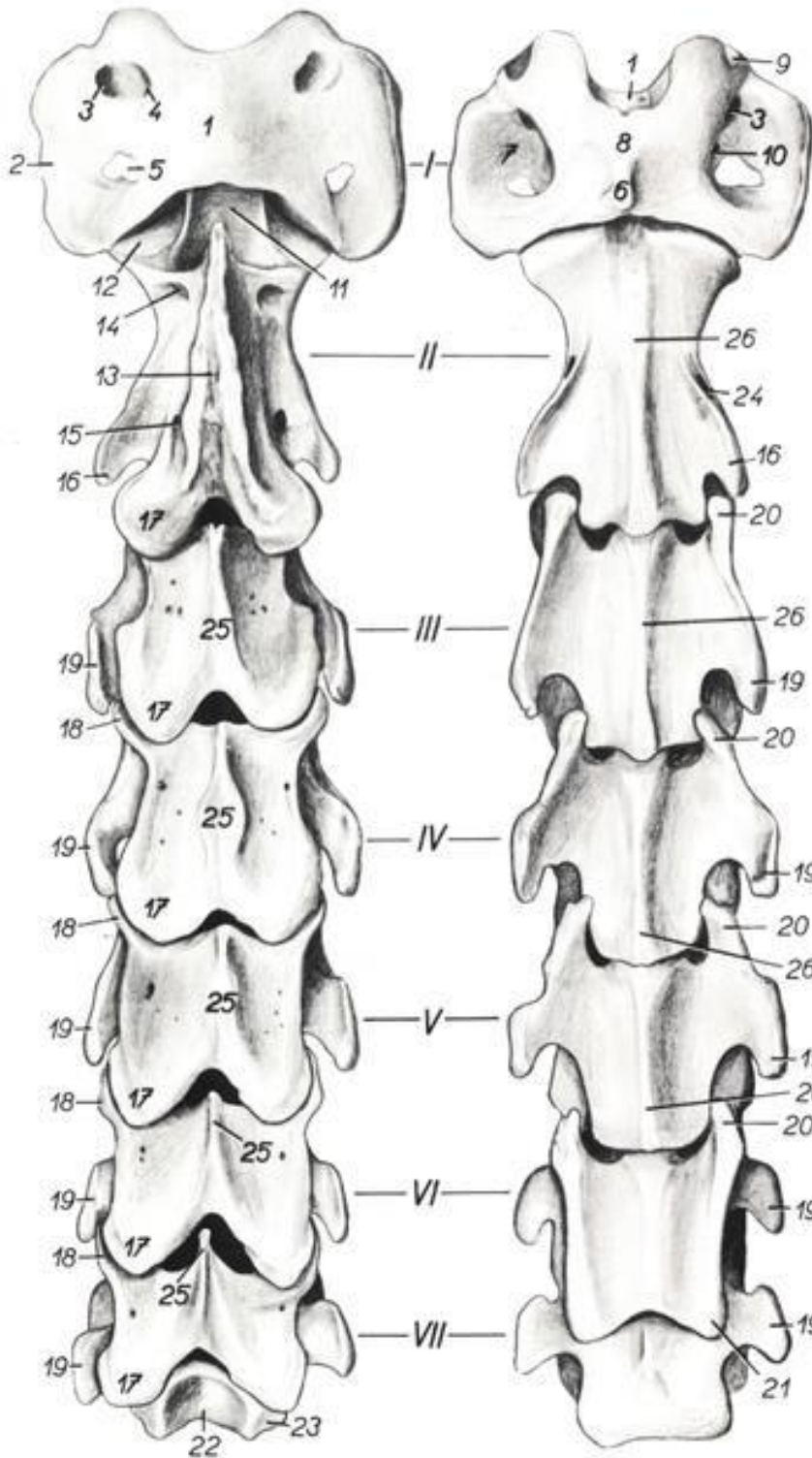


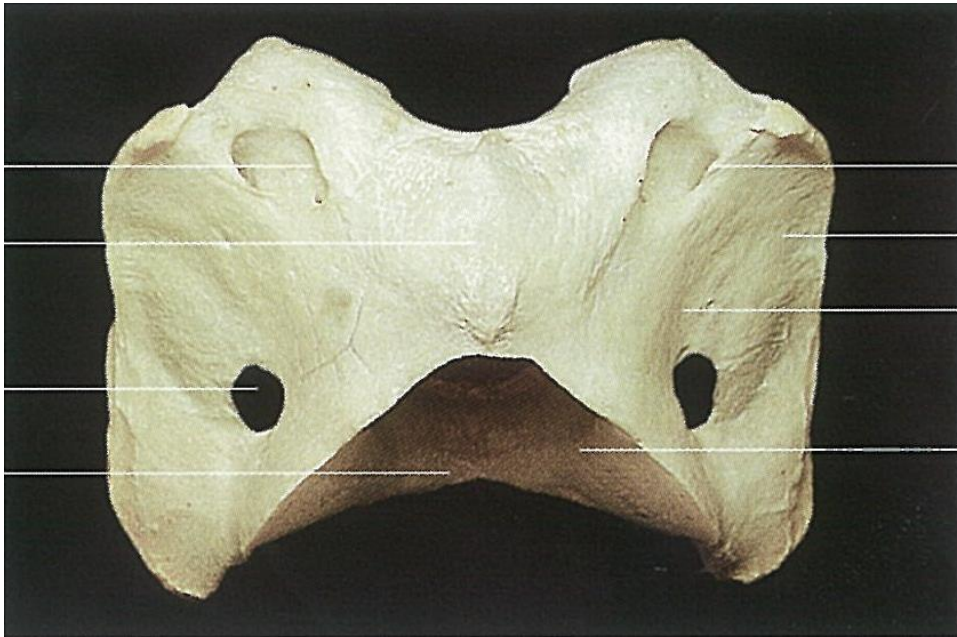
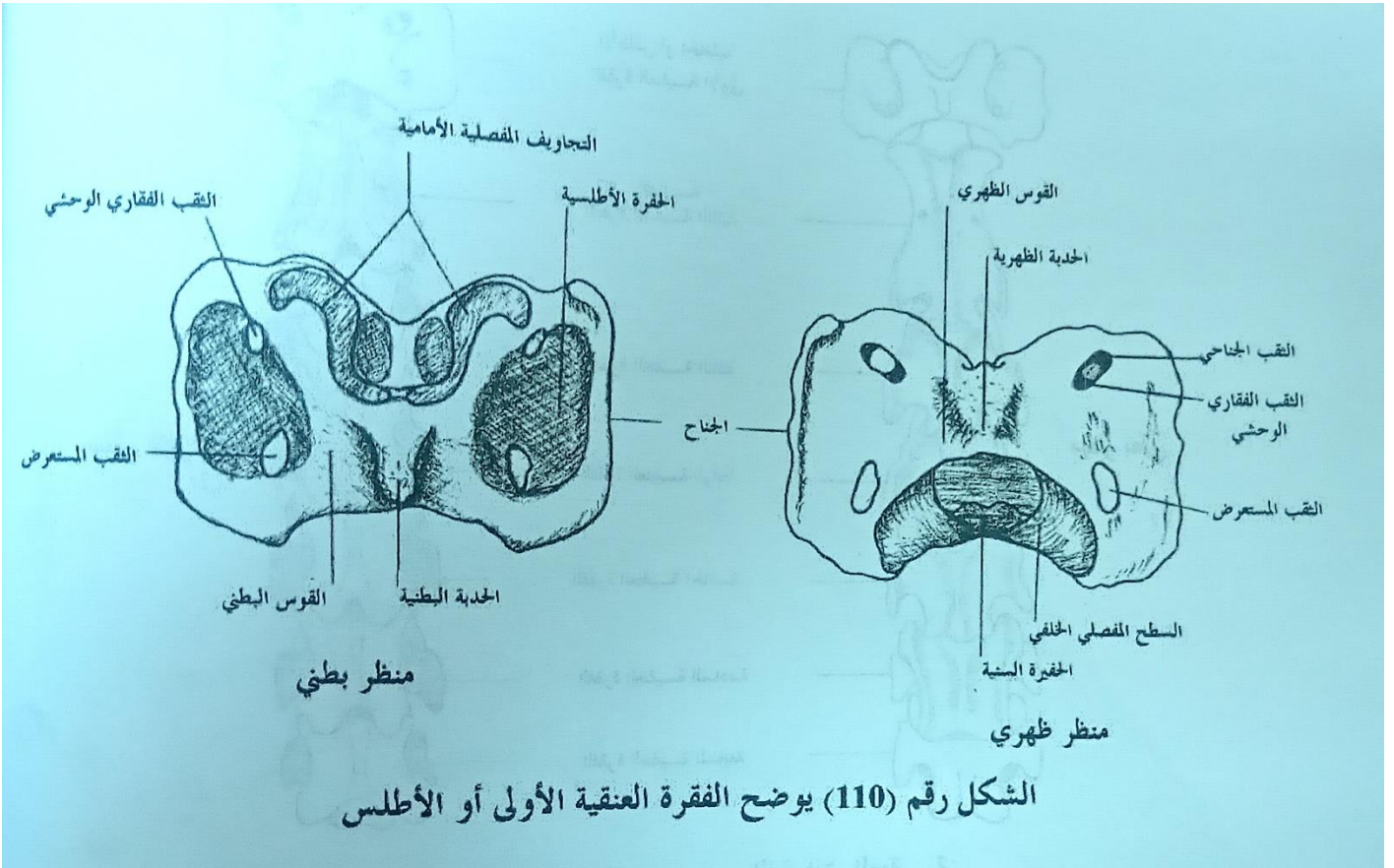
Figure 169

I - VII. *vertebrae cervicales I - VII* - first - seventh cervical vertebrae.
 I. *atlas* - atlas
 II. *axis* - axis
 1. *arcus dorsalis atlantis* - dorsal arch of atlas

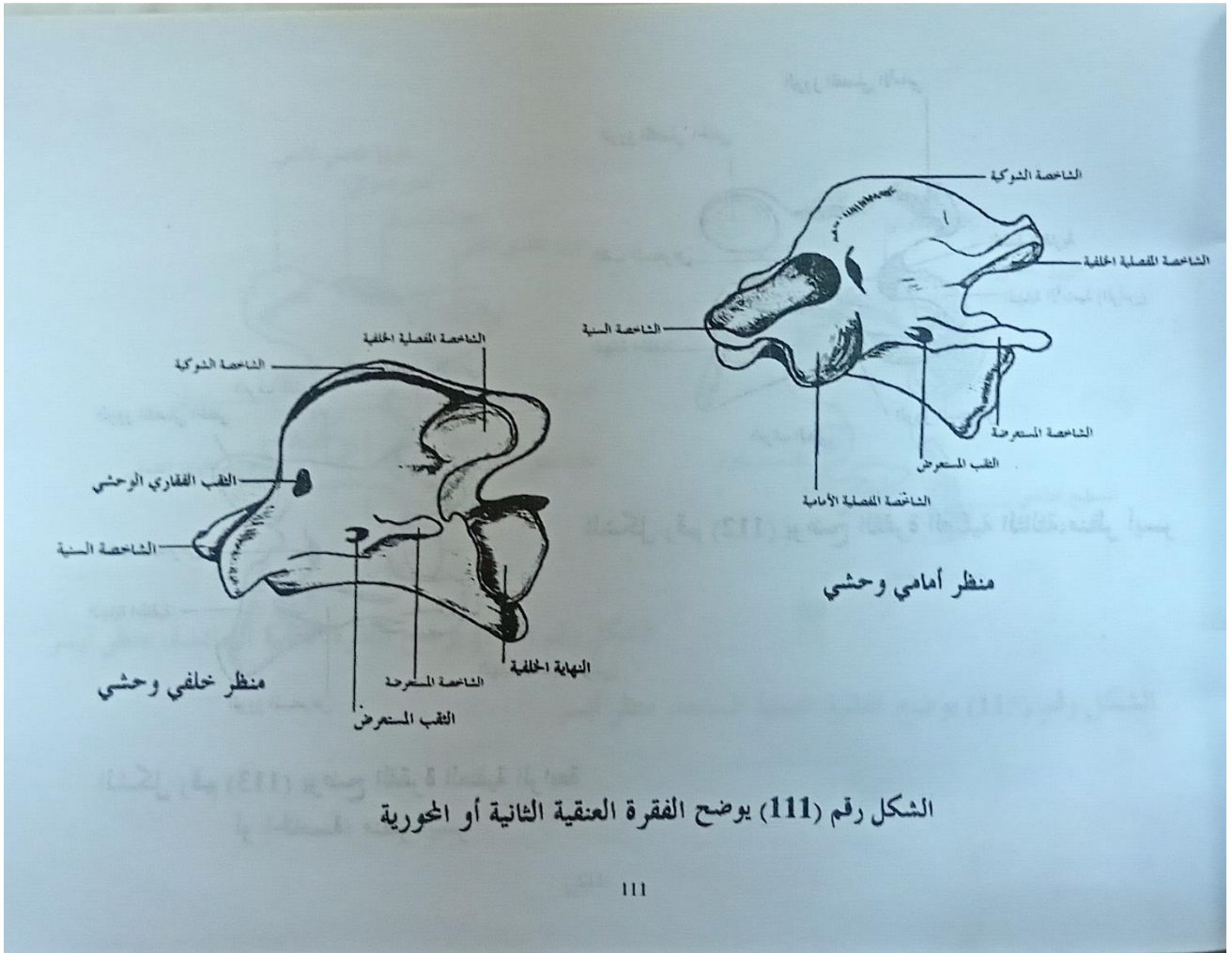
2. *processus transversus atlantis* - transverse process of atlas
 3. *foramen alare* - alar foramen
 4. *foramen vertebrale laterale atlantis* - lateral vertebral foramen of atlas

5. *foramen transversarium* - transverse foramen
 6. *tuberculum ventrale atlantis* - ventral tubercle of atlas
 7. *fossa atlantis* - atlantal fossa
 8. *arcus ventralis atlantis* - ventral arch of atlas
 9. *fovea articularis cranialis* - cranial articular fovea
 10. *foramen nutricium* - nutrient foramen
 11. *dens axis* - dens of axis
 12. *facies articularis cranialis axis* - cranial articular surface of axis
 13. *processus spinosus* - spinous process
 14. *foramen vertebrale laterale axis* - lateral vertebral foramen of axis
 15. *foramen transversarium (orificium caudale)* - transverse foramen (caudal orifice)
 16. *processus transversus axis* - transverse process of axis
 17. *processus articulares caudales* - caudal articular processes
 18. *processus articulares craniales* - cranial articular processes
 19. *processus transversi - tubercula dorsalia* - transverse processes - dorsal tubercles
 20. *processus transversi - tubercula ventralia* - transverse processes - ventral tubercles
 21. *tuberculum ventrale caudale vertebrae cervicalis VI* - caudal ventral tubercle of sixth cervical vertebra
 22. *extremitas caudalis vertebrae cervicalis VII* - caudal extremity of seventh cervical vertebra
 23. *fovea costalis caudalis* - caudal costal fovea
 24. *foramen transversarium (orificium craniale)* - transverse foramen (cranial orifice)
 25. *processus spinosi* - spinous processes
 26. *crista ventralis* - ventral crest

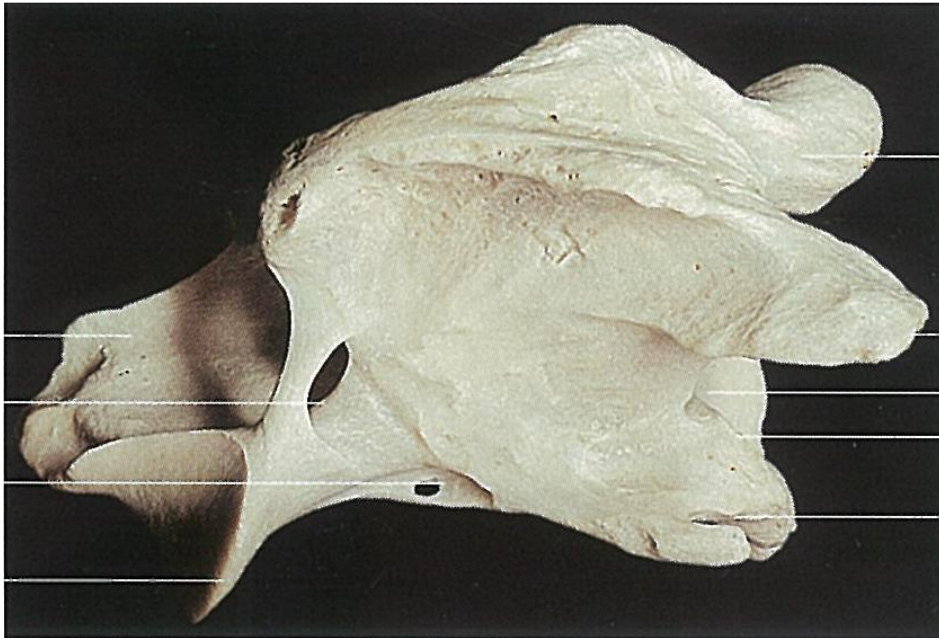
الفقرة العنقية (الرقبية) الأولى عند الخيل



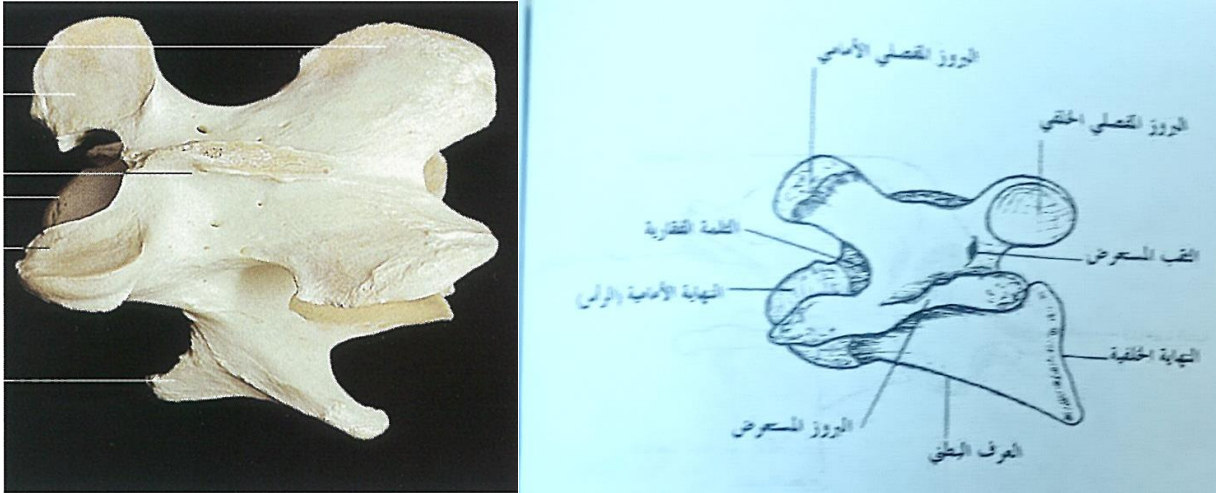
الفقرة العنقية الثانية عند الخيل



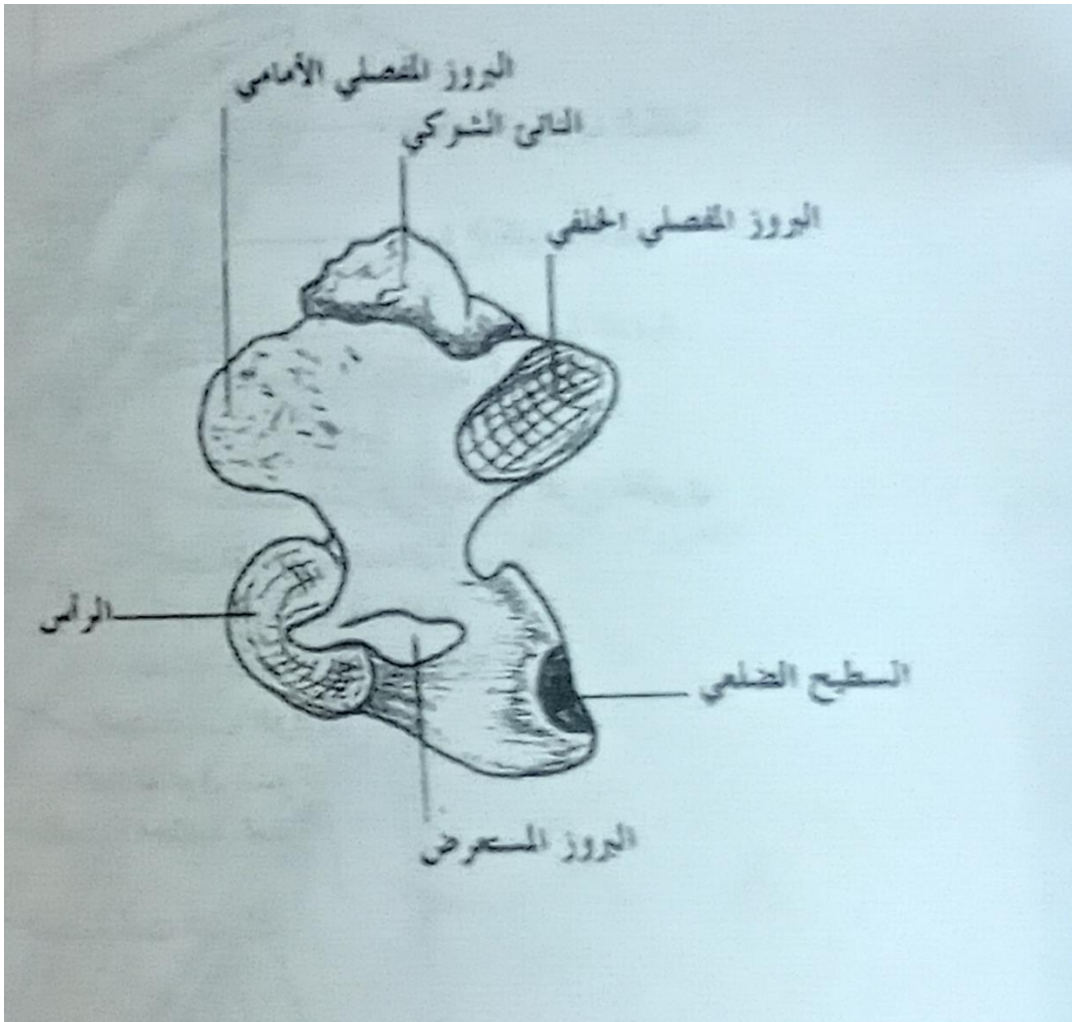
الشكل رقم (111) يوضح الفقرة العنقية الثانية أو المحورية



الفقرة العنقية النموذجية

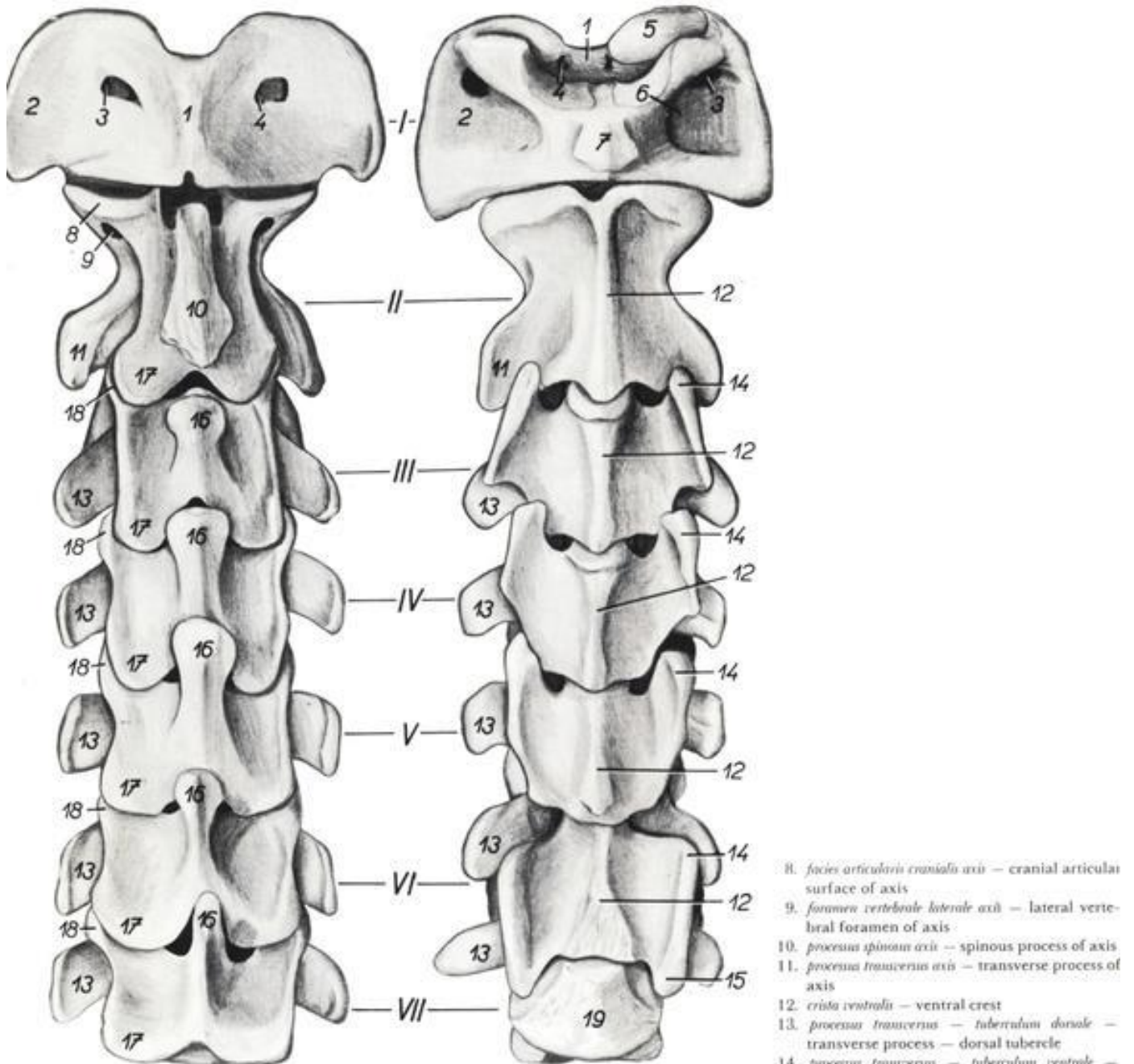


الفقرة العنقية السابعة



Bovine. Cervical segment of vertebral column, dorsal (left) and ventral (right) views.

Figure 51



I.—VII. *vertebra cervicalis I—VII* — first—seventh cervical vertebrae

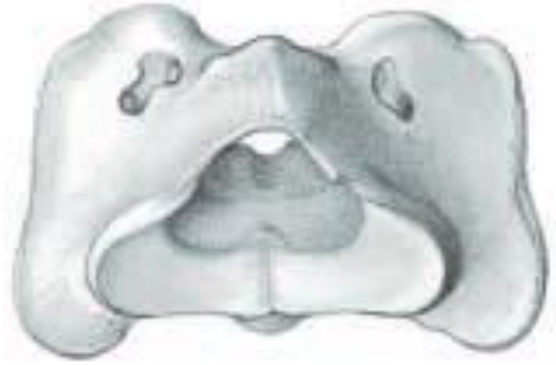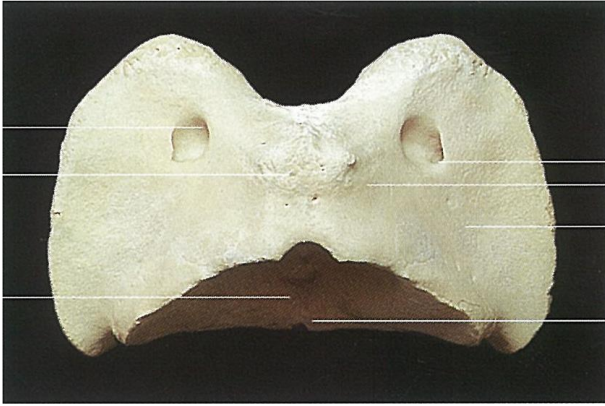
I. *atlas* — atlas
II. *axis* — axis

1. *arcus dorsalis atlantis* — dorsal arch of atlas
2. *massa lateralis (processus transversus) atlantis* — lateral mass (transverse process) of atlas

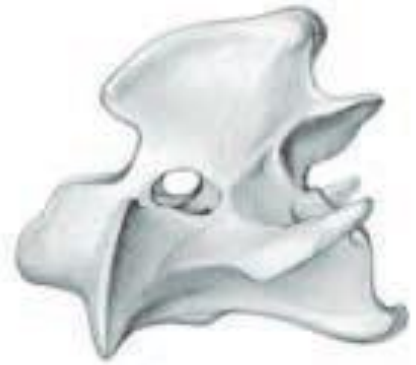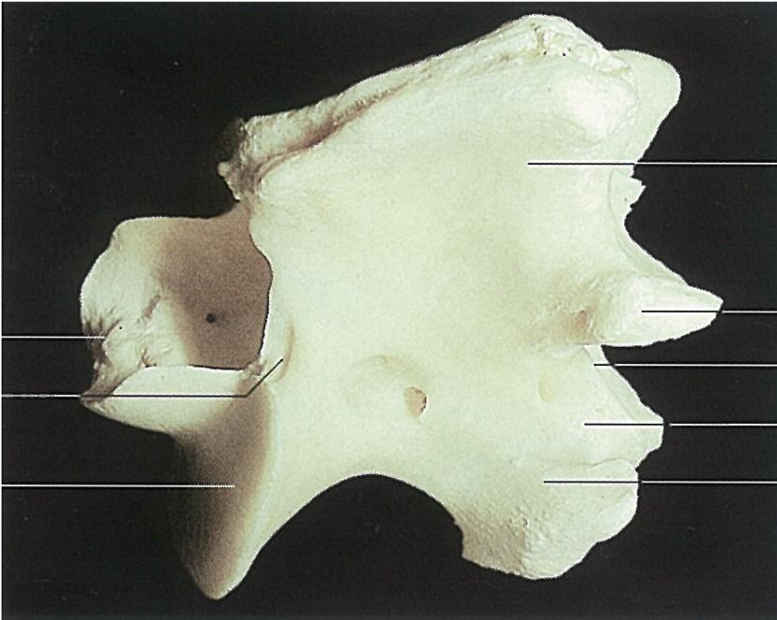
3. *foramen alare atlantis* — alar foramen of atlas
4. *foramen vertebrale laterale atlantis* — lateral vertebral foramen of atlas
5. *fovea articularis cranialis atlantis* — cranial articular fovea of atlas
6. *fossa atlantis* — atlantal fossa
7. *tuberculum ventrale atlantis* — ventral tubercle of atlas

8. *facies articularis cranialis axis* — cranial articular surface of axis
9. *foramen vertebrale laterale axis* — lateral vertebral foramen of axis
10. *processus spinosus axis* — spinous process of axis
11. *processus transversus axis* — transverse process of axis
12. *crista ventralis* — ventral crest
13. *processus transversus — tuberculum dorsale* — transverse process — dorsal tubercle
14. *processus transversus — tuberculum ventrale* — transverse process — ventral tubercle
15. *processus transversus — tuberculum ventrale caudale* — transverse process — caudal ventral tubercle
16. *processus spinosus* — spinous process
17. *processus articularis caudalis* — caudal articular process
18. *processus articularis cranialis* — cranial articular process
19. *corpus vertebrae cervicalis VII* — body of seventh cervical vertebra

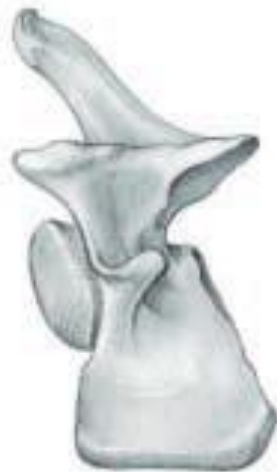الفقرة العنقية الأولى عند الأبقار



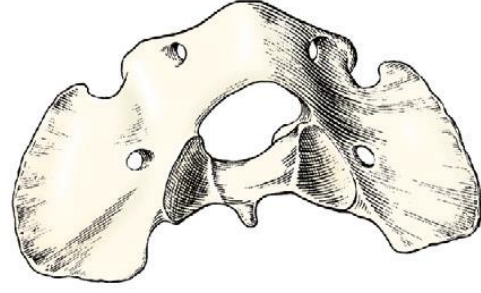
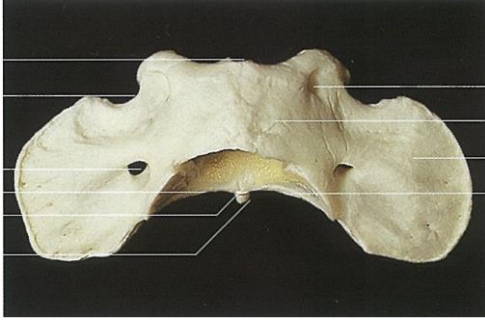
الفقرة العنقية الثانية عند الأبقار



الفقرة العنقية النموذجية عند الأبقار



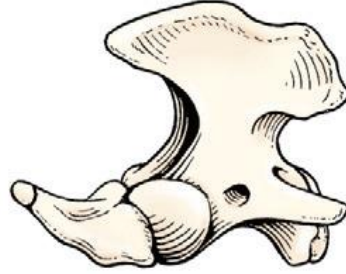
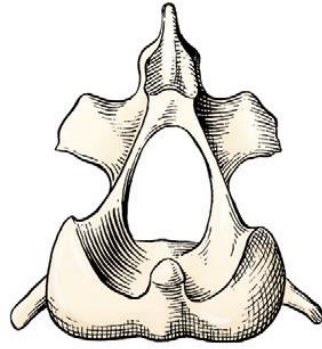
الفقرة العنقية الأولى عند الكلاب



الفقرة العنقية الثانية عند الكلاب

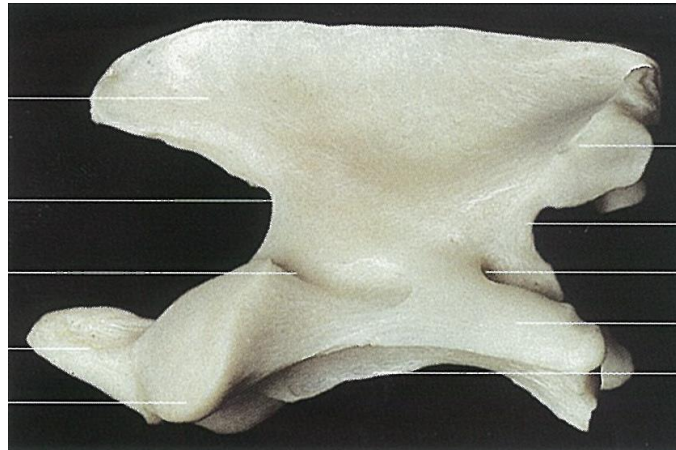
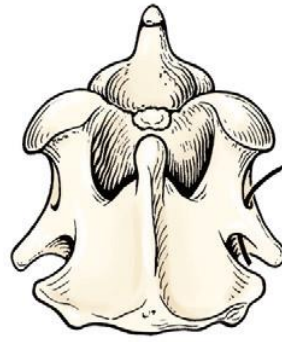
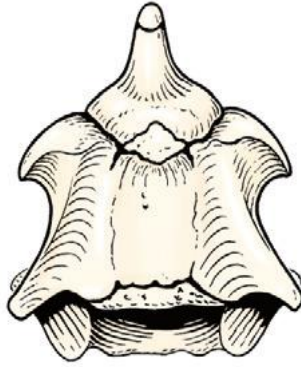
منظر أمامي

منظر جانبي

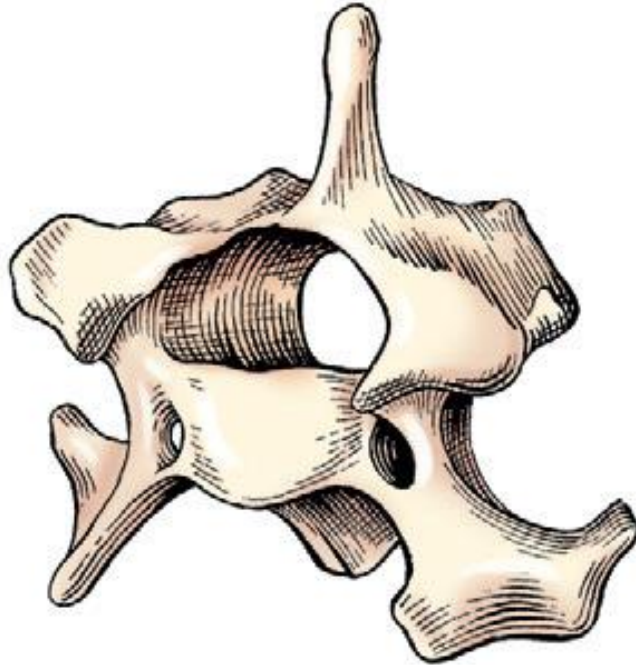


منظر بطني

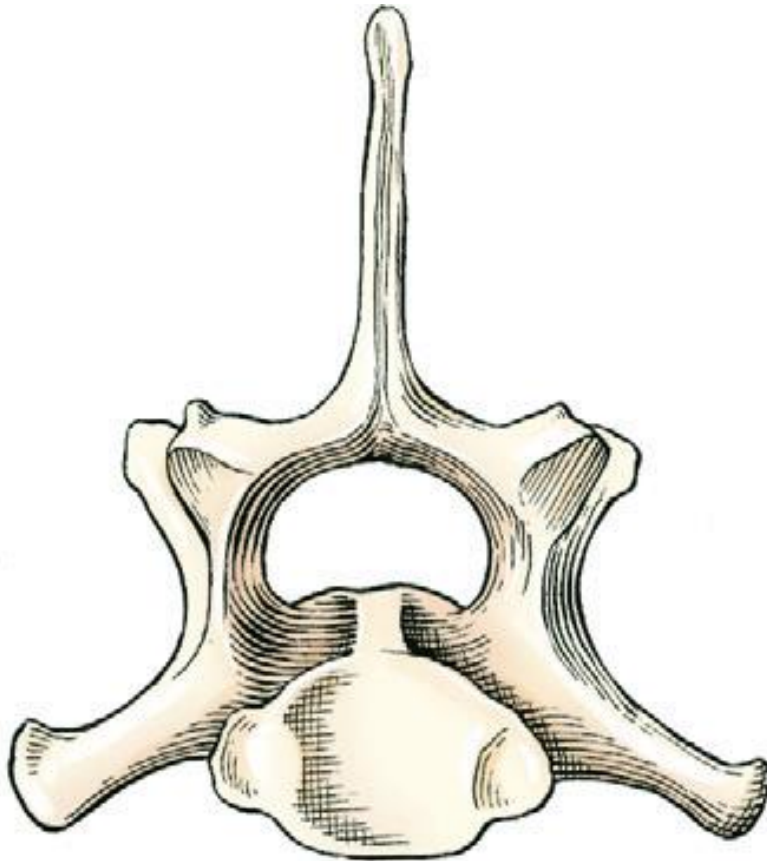
منظر ظهري



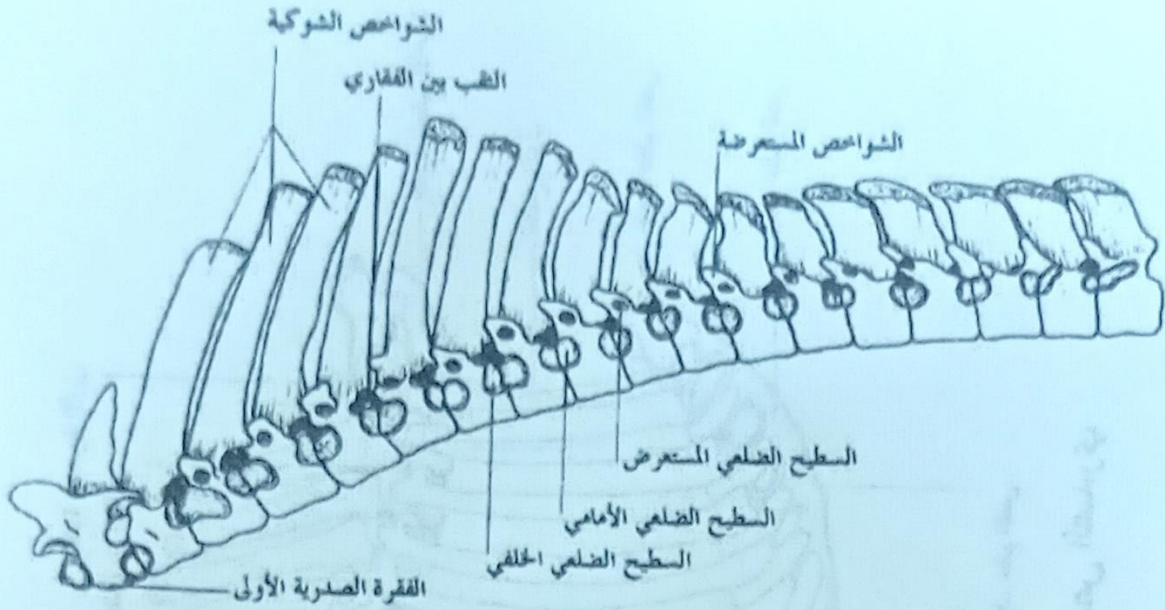
الفقرة العنقية النموذجية عند الكلاب



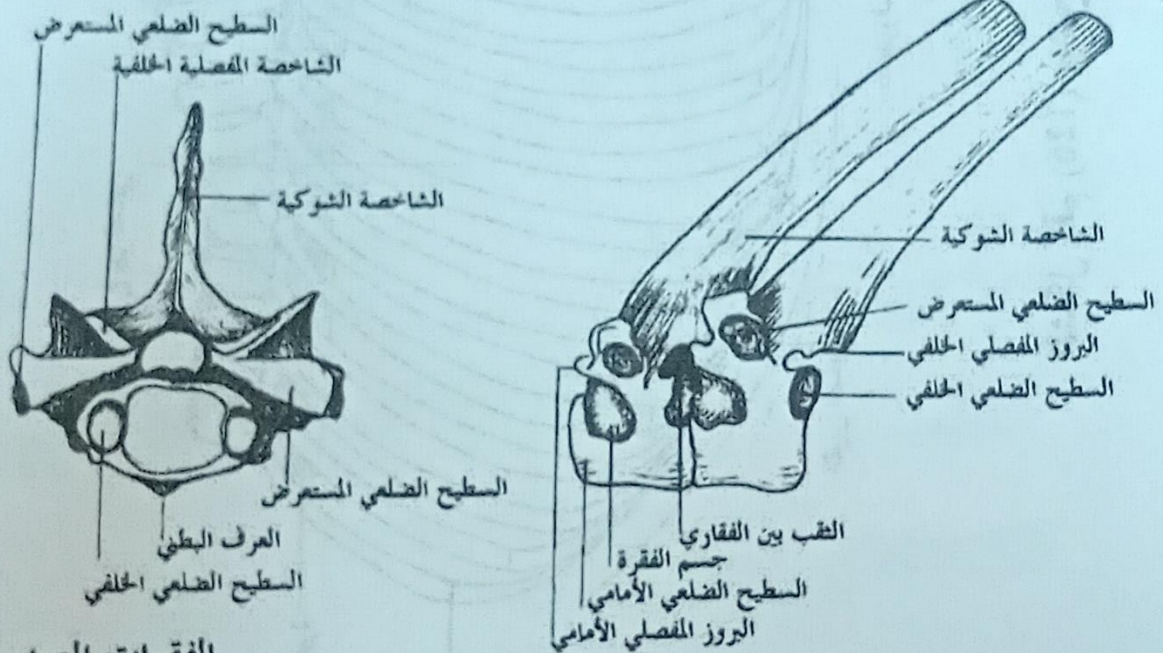
الفقرة العنقية السابعة عند الكلاب



الفقرات الصدرية (الظهرية) عند الخيل



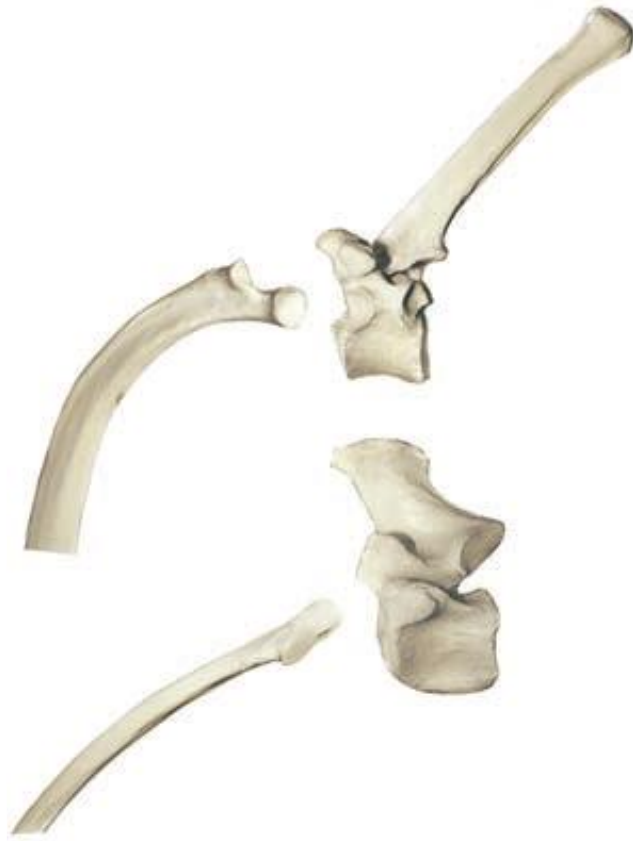الفقرات الصدرية، منظر وحشي



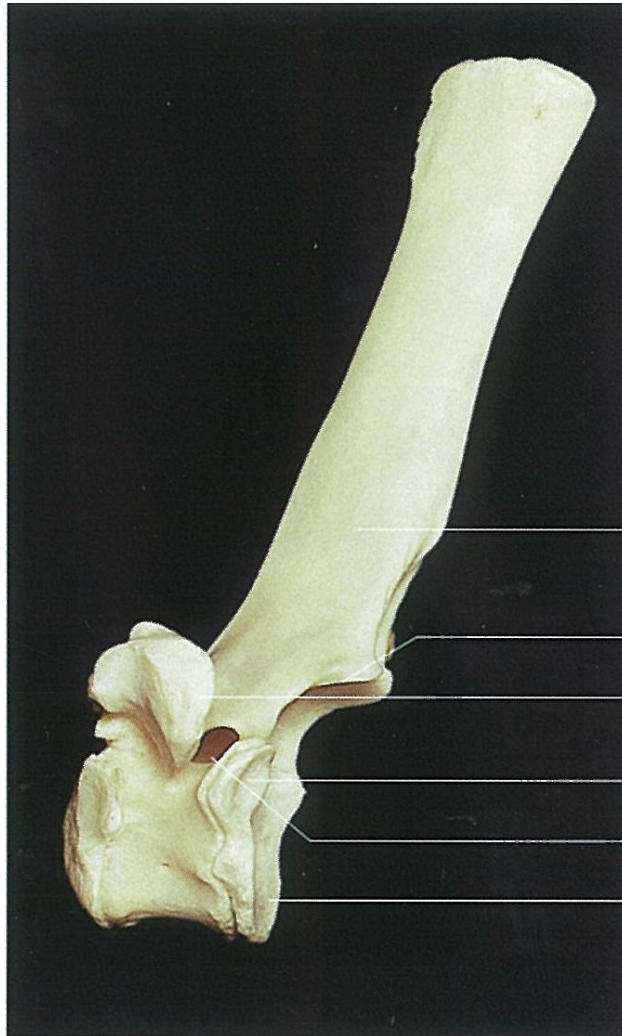
الفقرات الصدرية
منظر خلفي

الفقرات الصدرية الثالثة والرابعة منظر وحشي

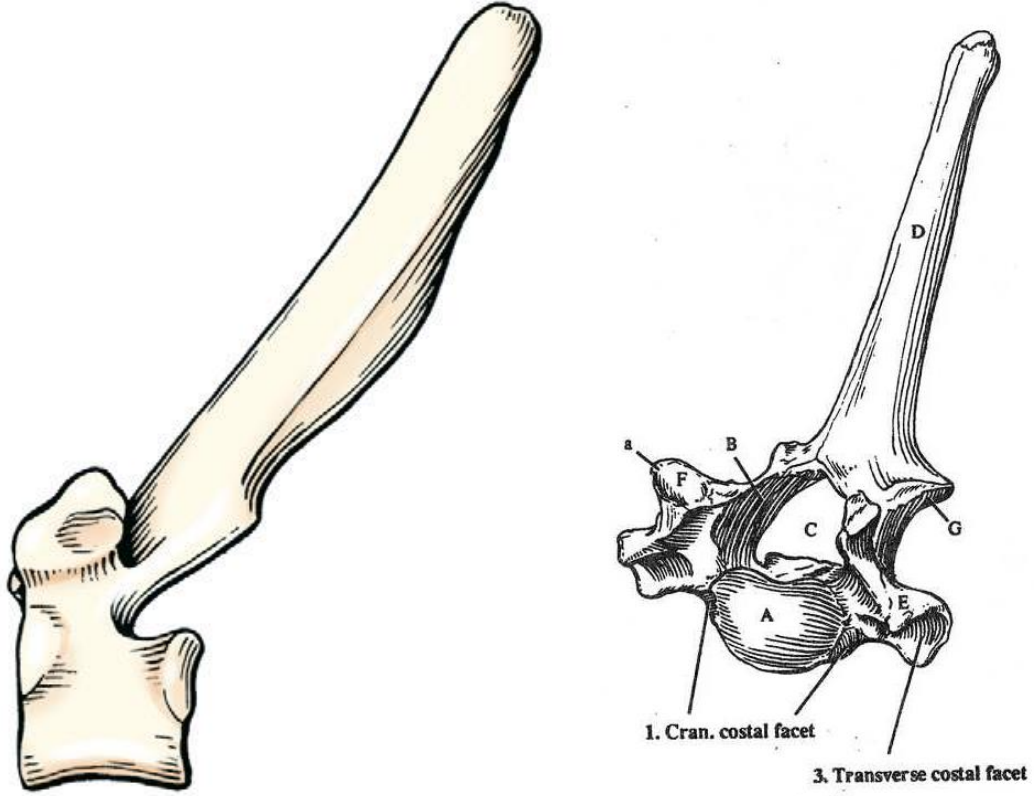
الشكل رقم (127) يوضح الفقرات الصدرية



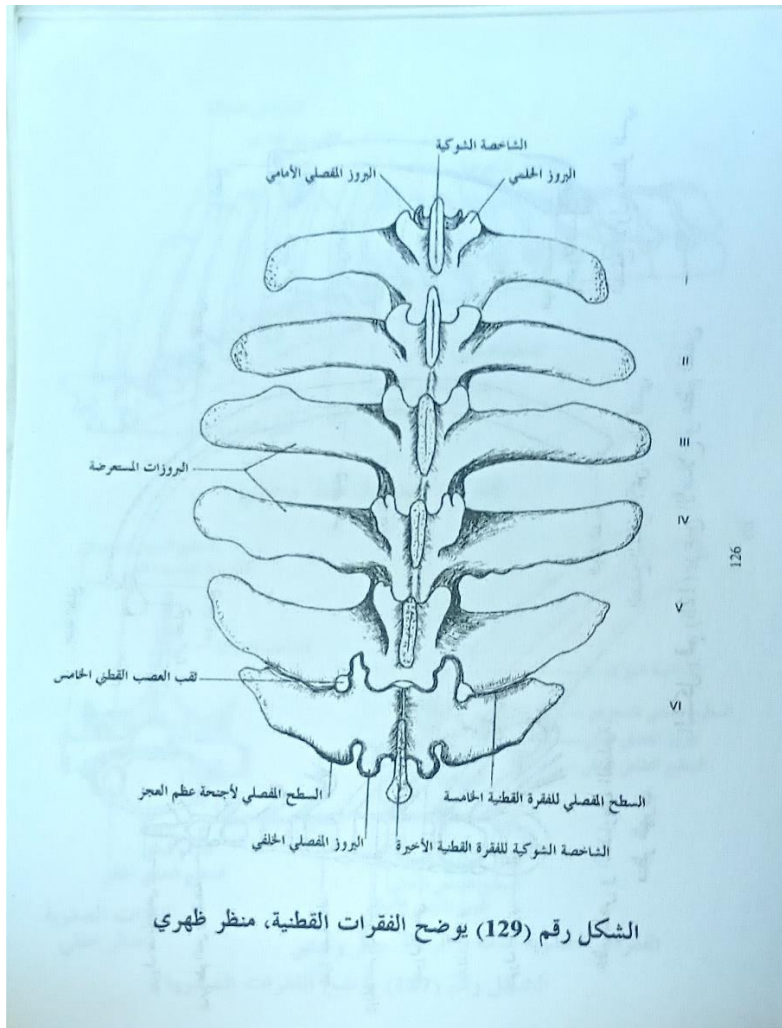
الفقرات الصدرية (الظهرية) عند الأبقار



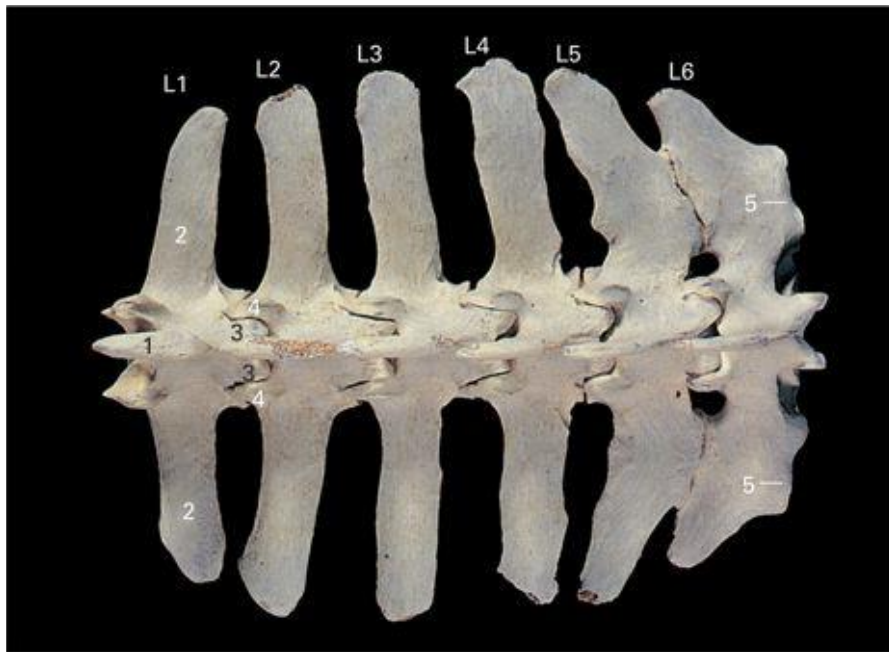
الفقرات الصدرية (الظهرية) عند الكلاب



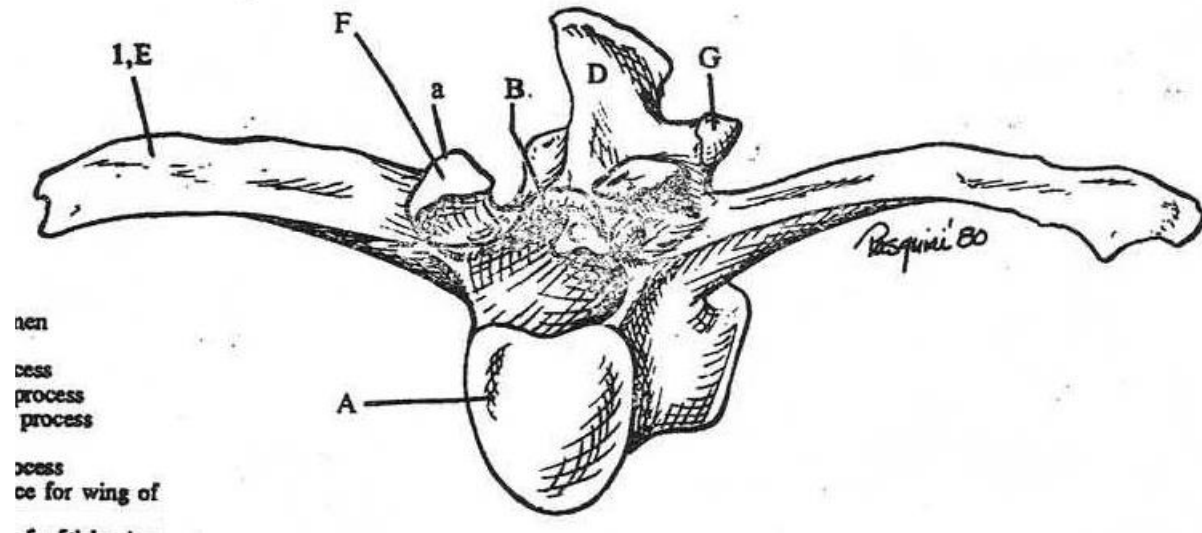
الفقرات القطنية عند الخيل



الشكل رقم (129) يوضح الفقرات القطنية، منظر ظهري



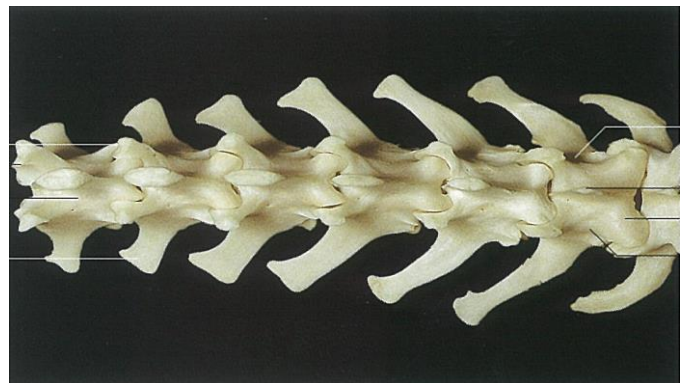
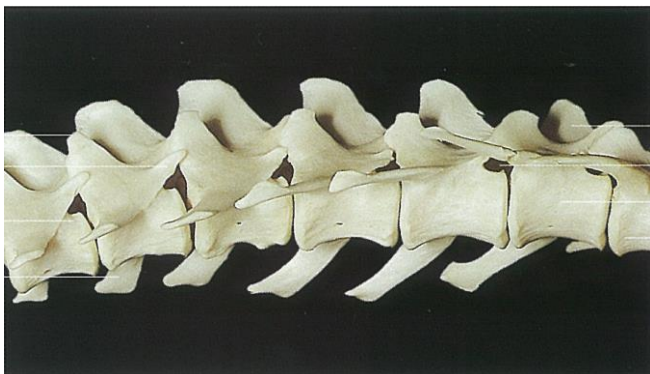
الفقرات القطنية عند الأبقار



الفقرات القطنية عند الكلاب

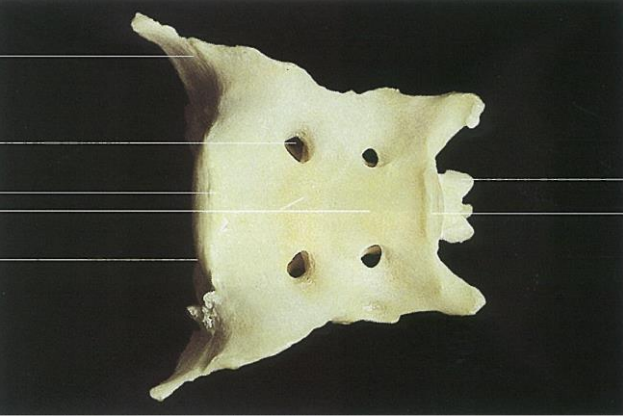
المنظر الوحشي

منظر ظهري

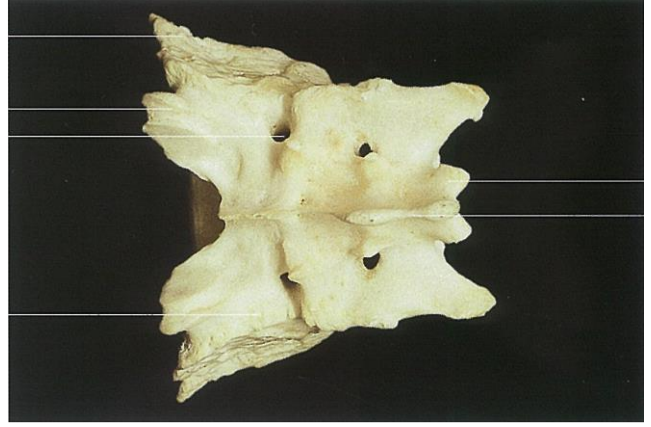


الفقرات العجزية عند الكلاب

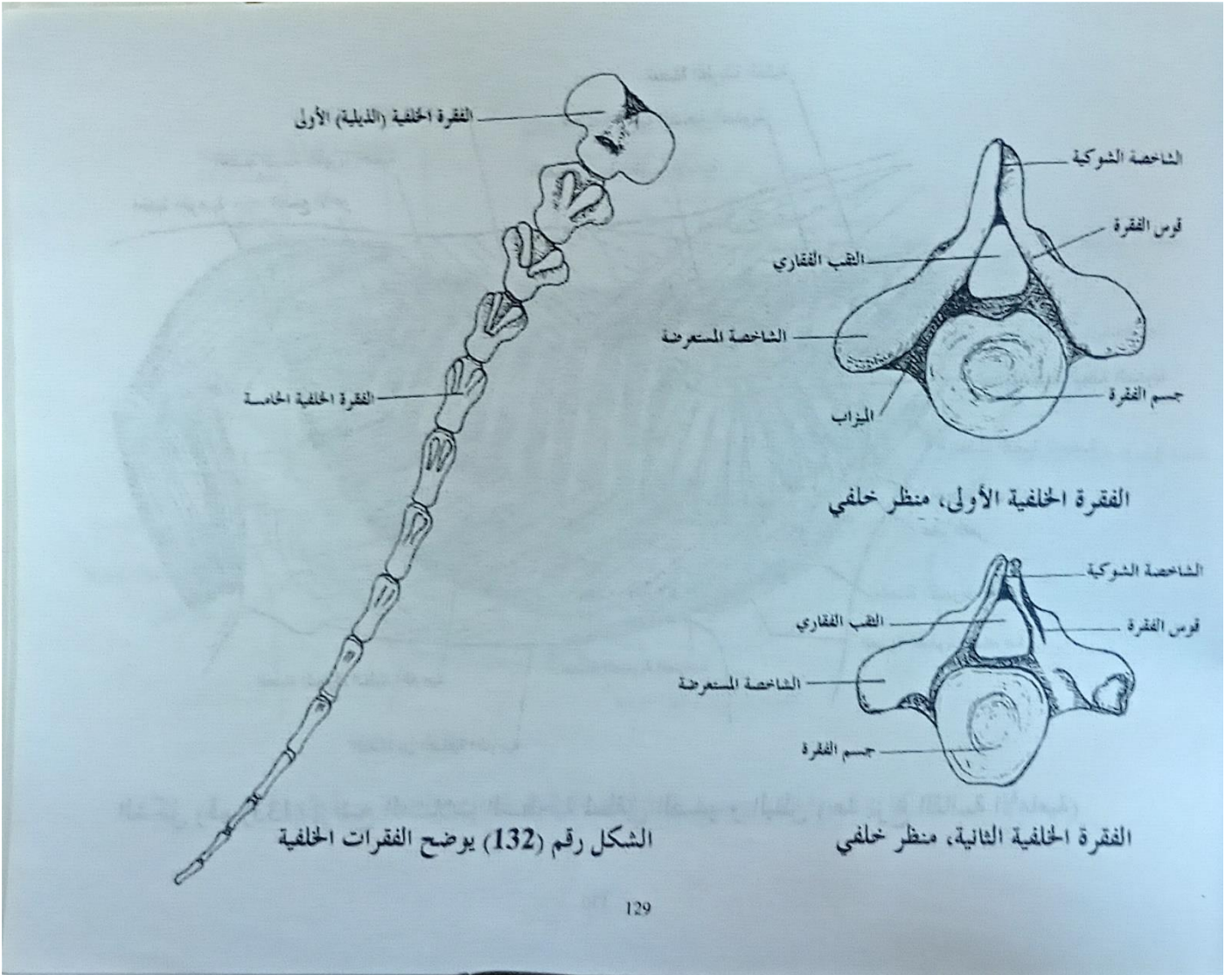
منظر بطني



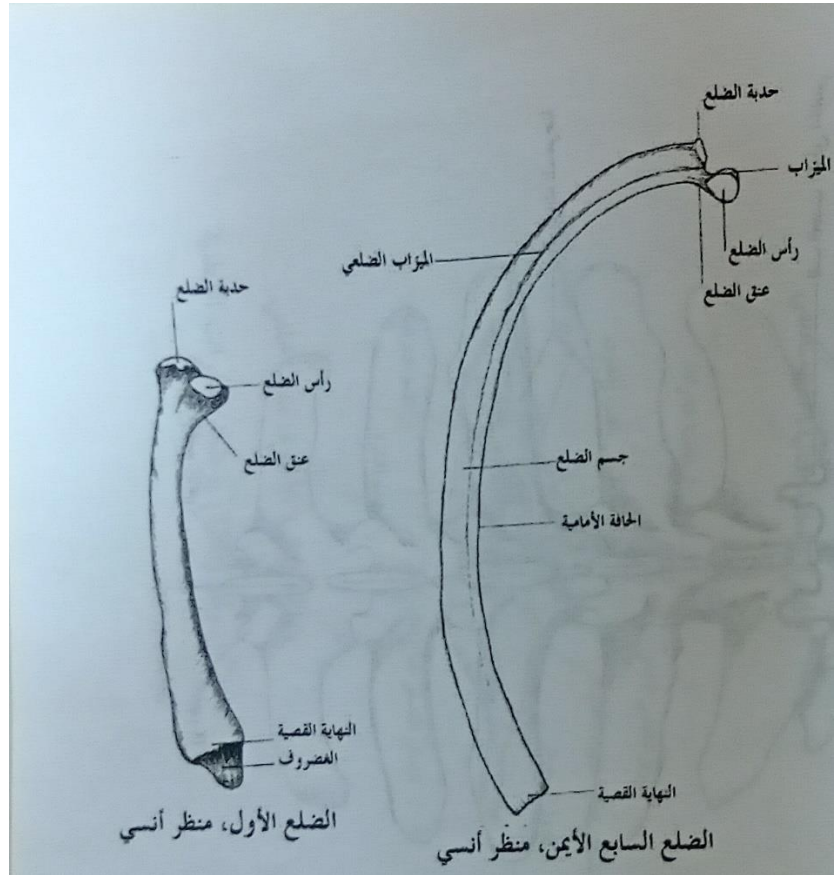
منظر ظهري




الفقرات الذيلية عند الخيل



الأضلاع عند الخيل



الأضلاع عند الكلاب



الأضلاع عند الأبقار

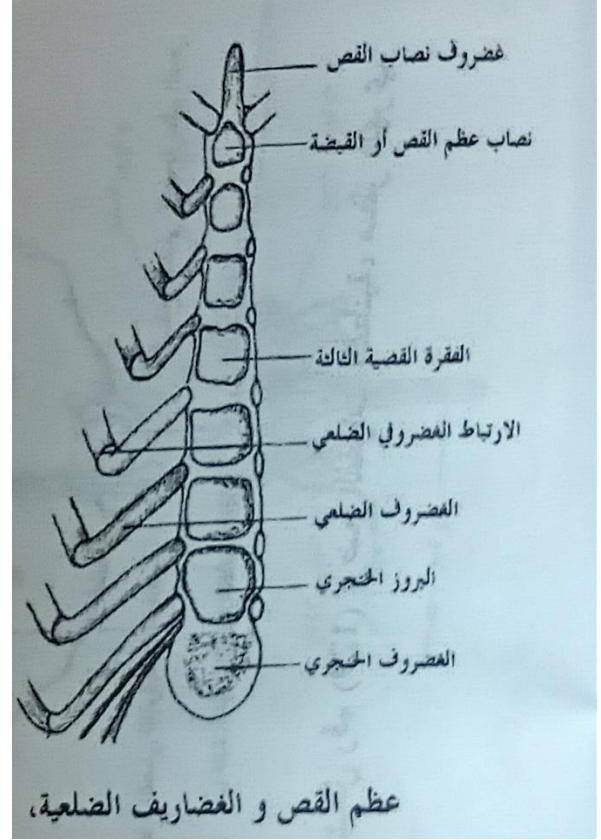


عظم القص عند الخيل

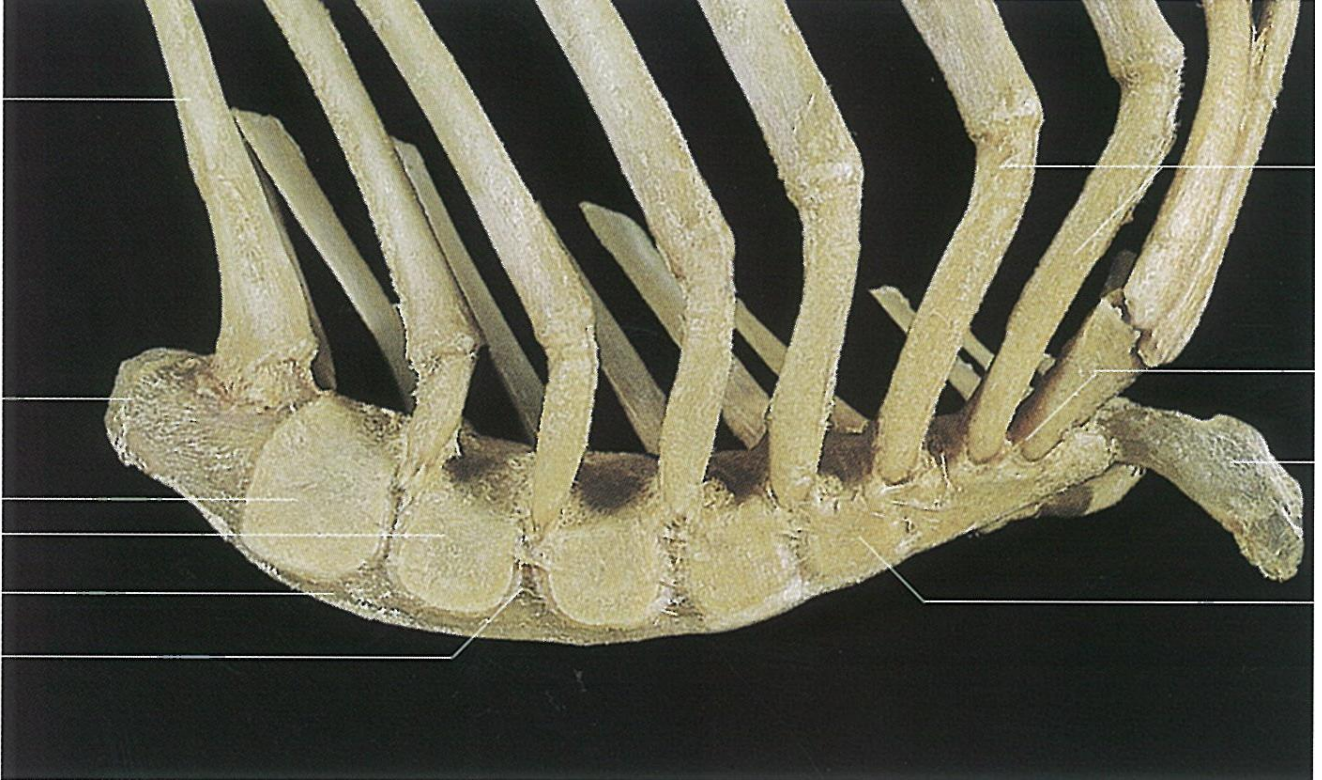
منظر بطني



منظر ظهري

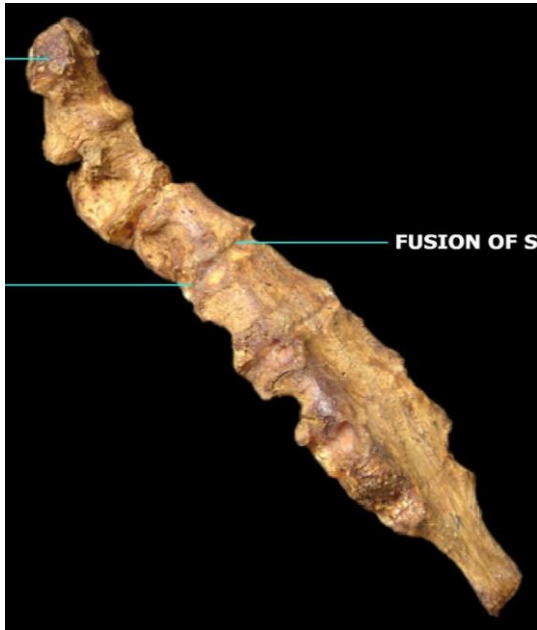


منظر جانبي

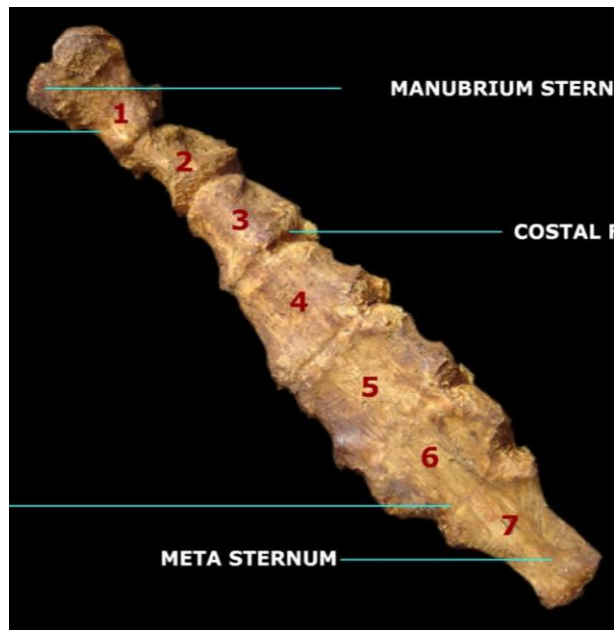


القص عند الأبقار

منظر جانبي



منظر ظهري



القص عند الكلاب

منظر جانبي




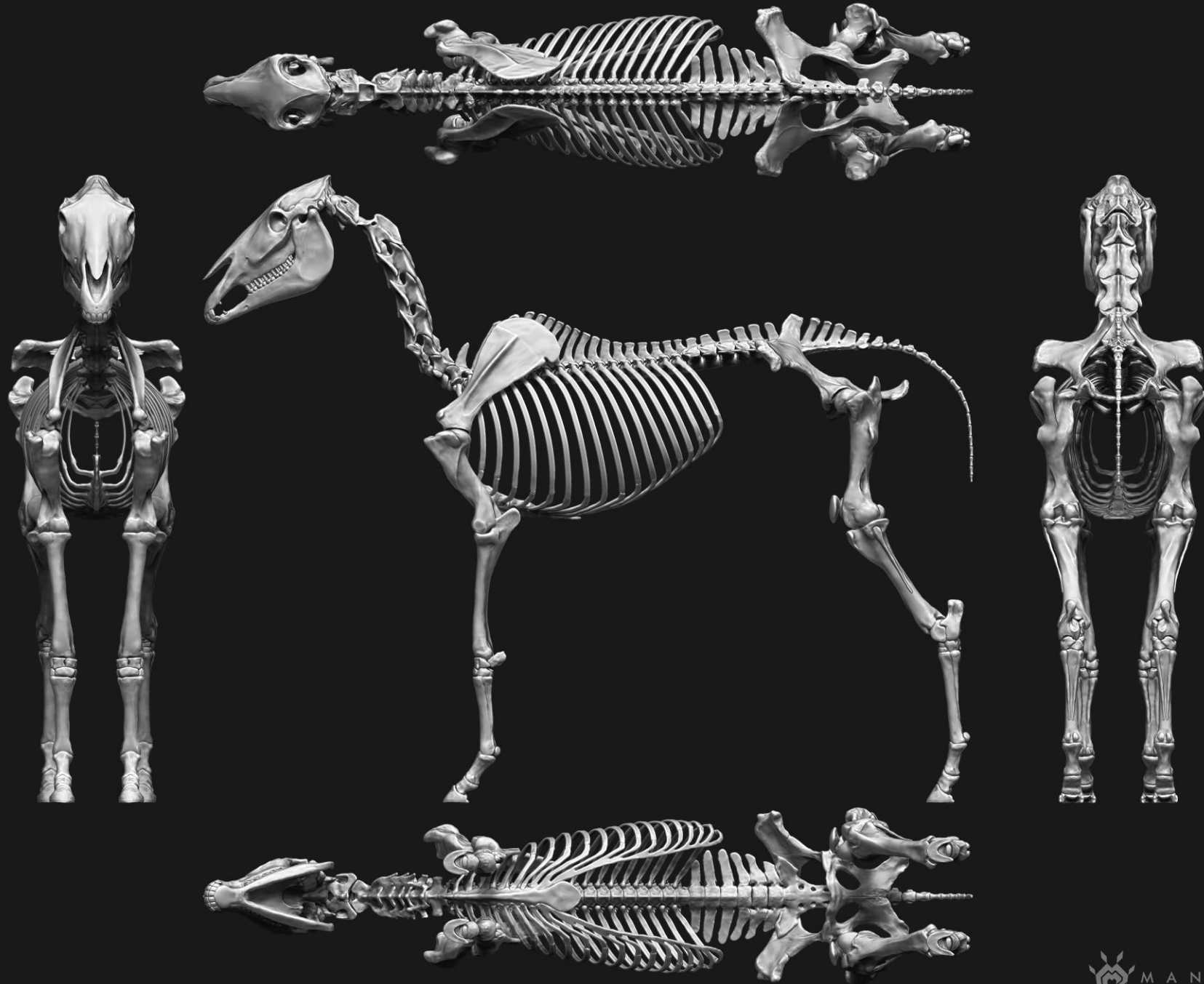
منظر ظهري

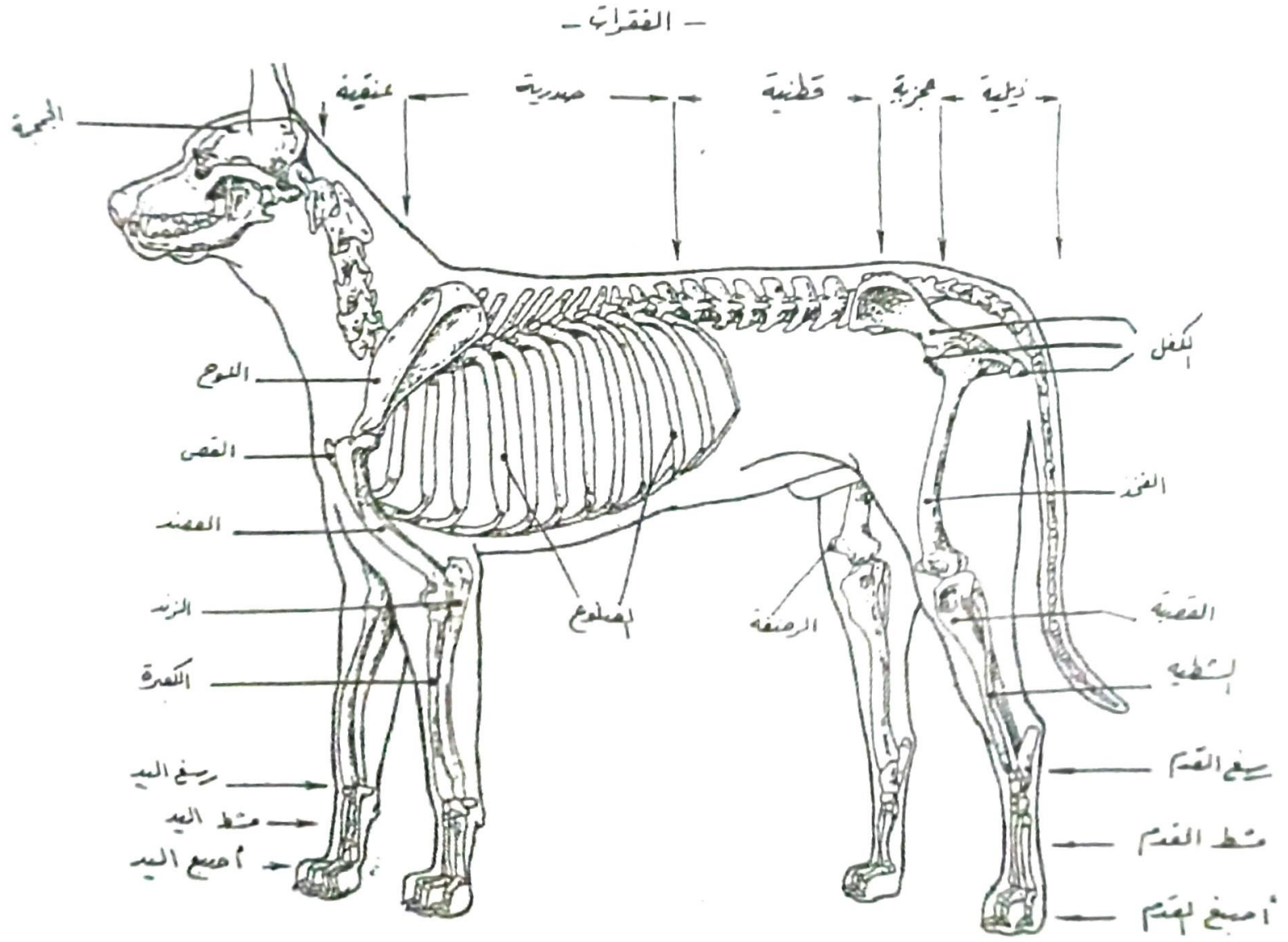


تَشْرِيحٌ وَصَفِيٌّ

القائمة الأمامية (الصدرية)



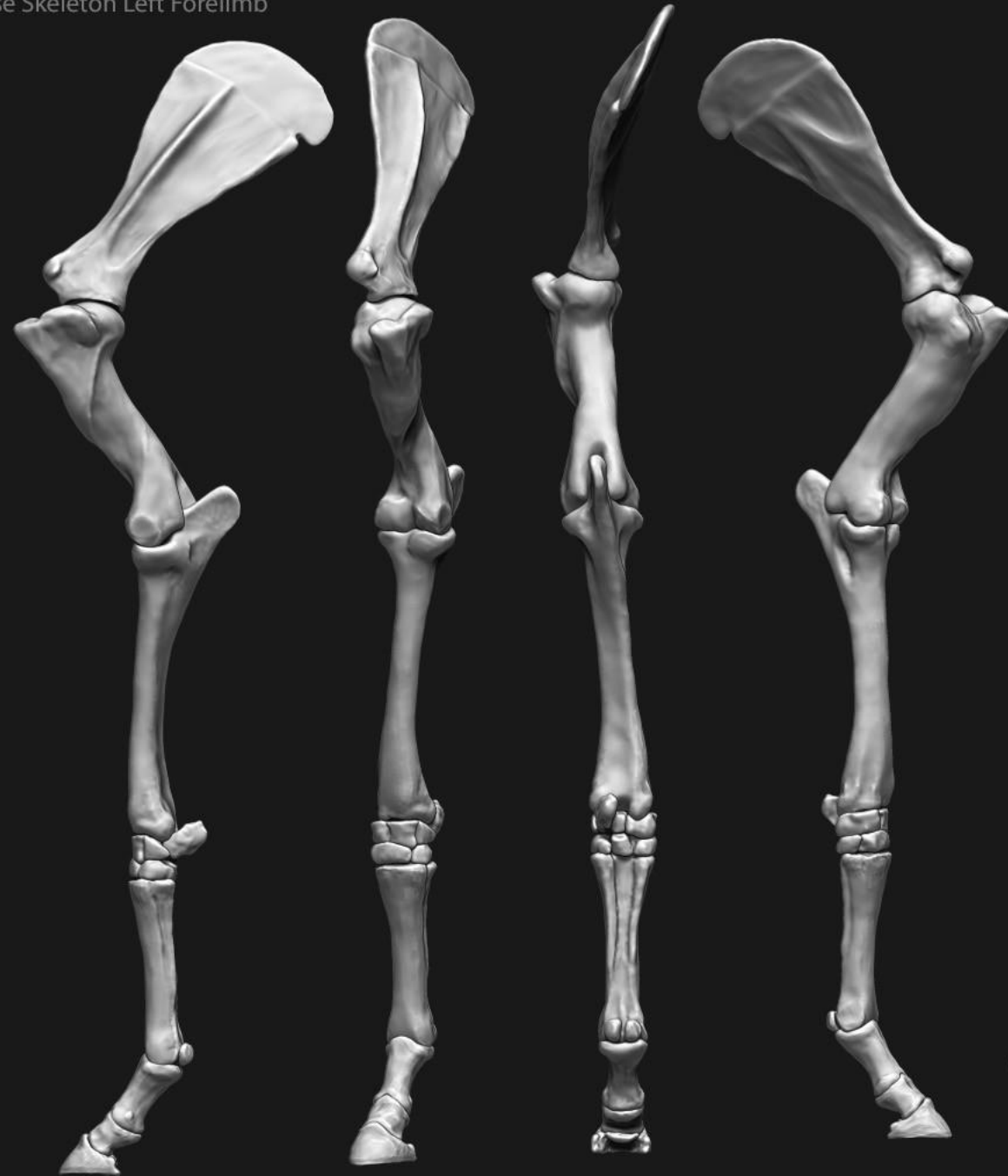



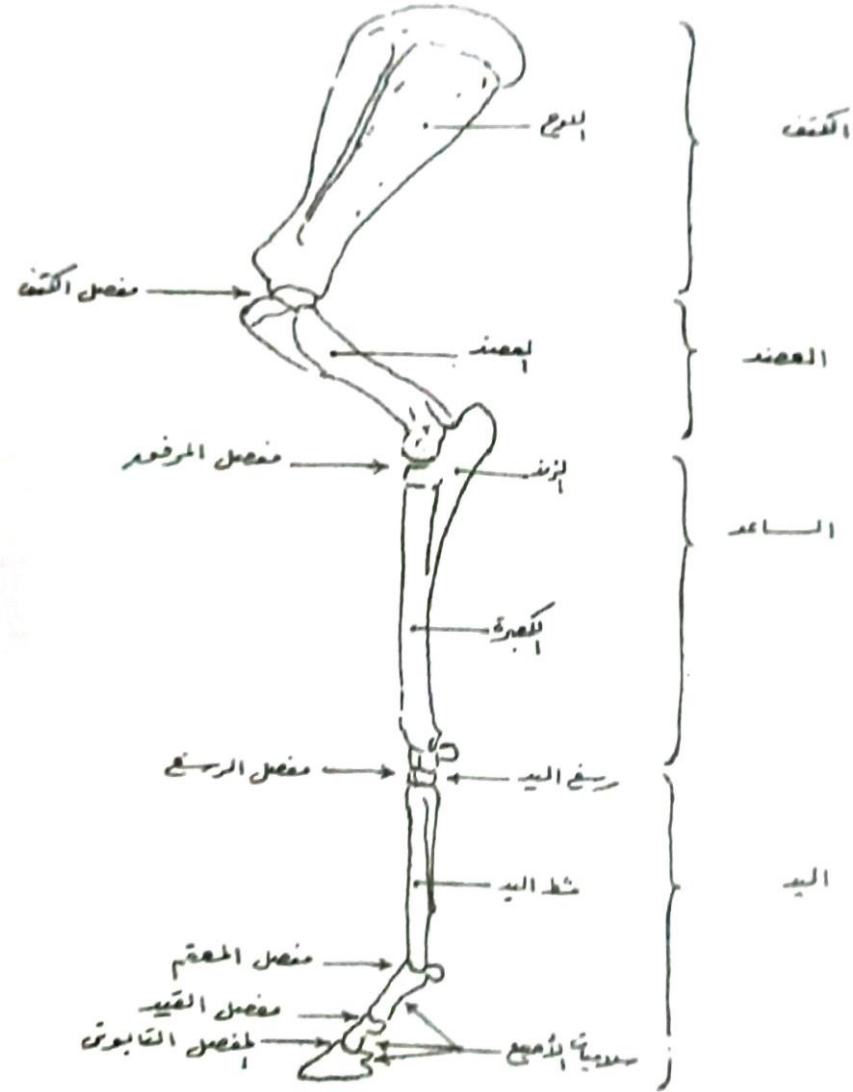
• الهيكل العظمي للكلاب مع الخطوط المحددة للجسم •



Horse Skeleton Left Forelimb

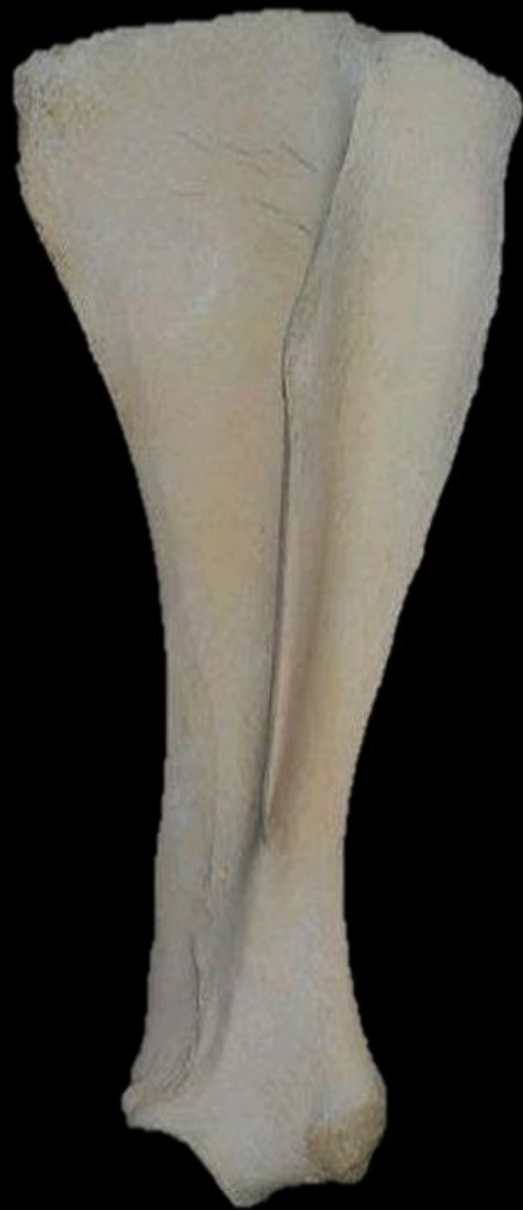

رابعاً :
عظام القامة الأمامية



• أجزاء القامة الصدرية وعظامها ومفاصلها •





horse



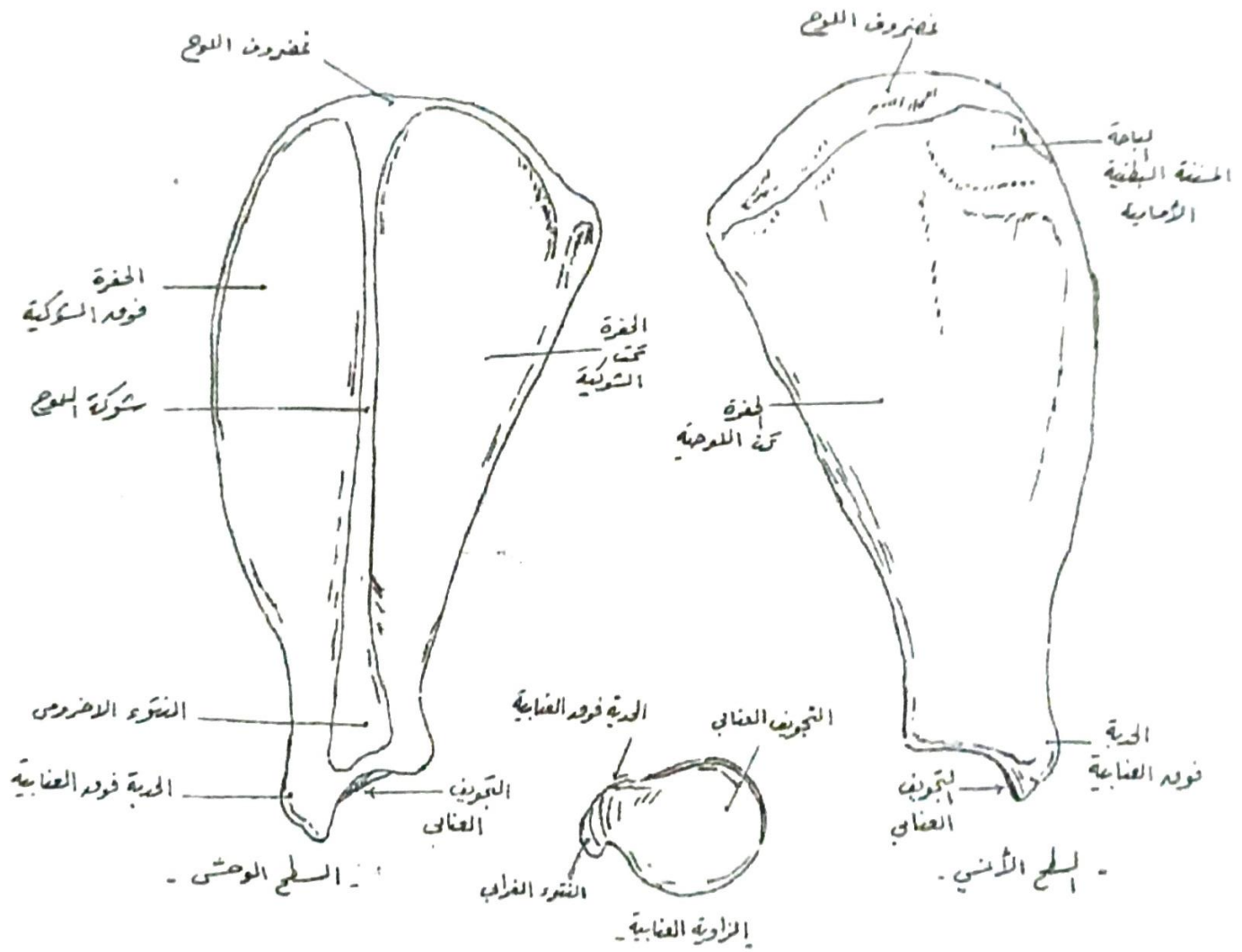
cow



dog

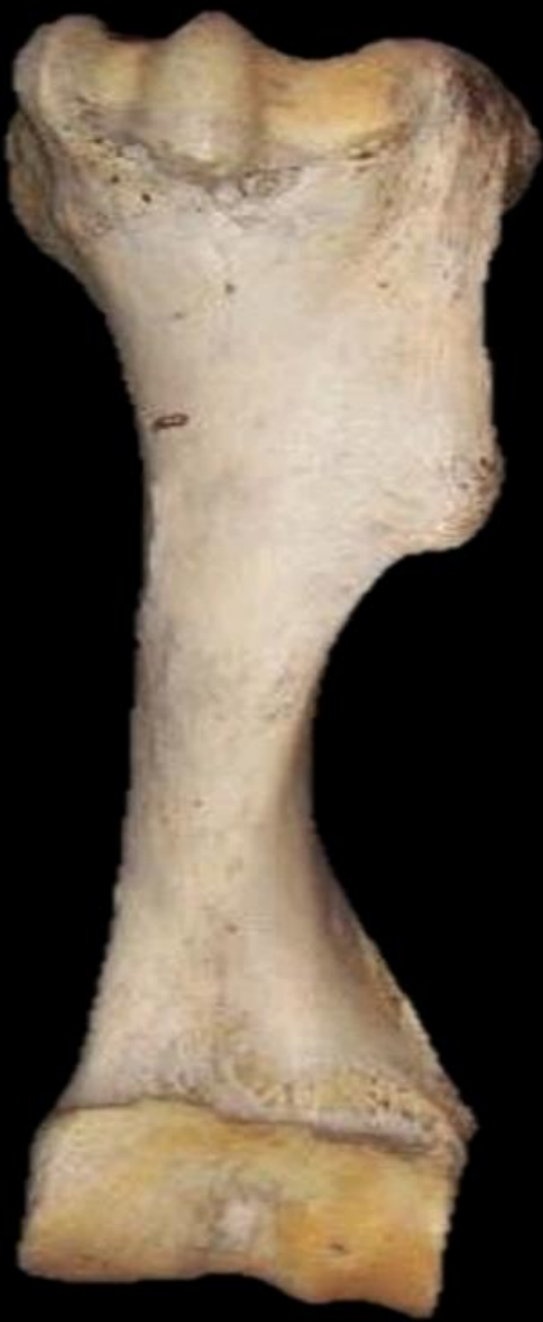

• عظم اللوح للكلاب •

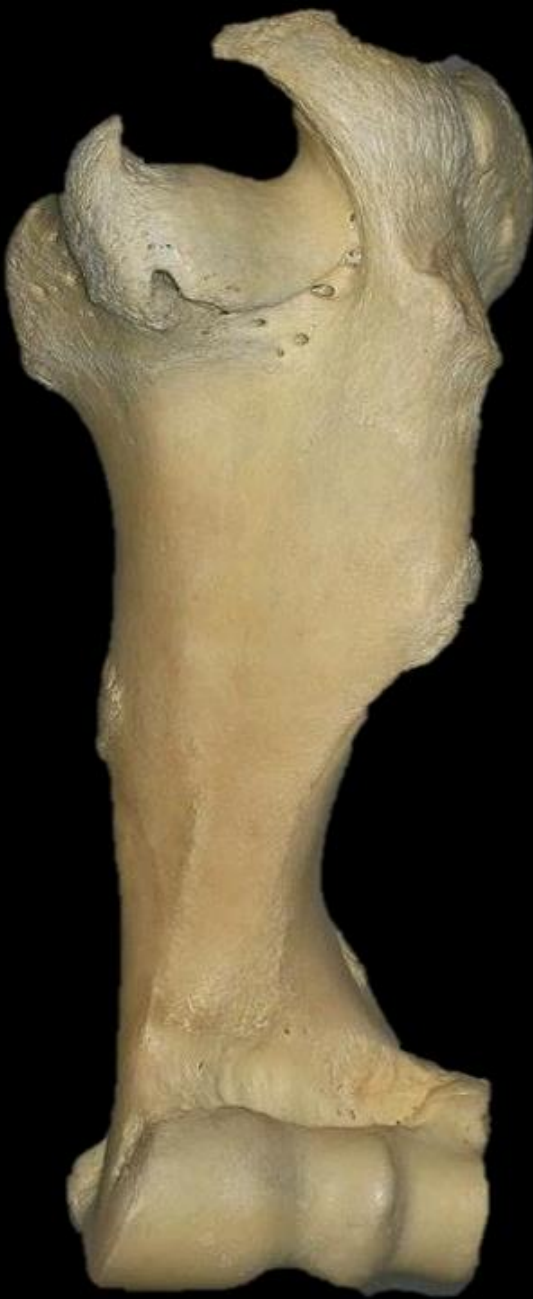

* عظم اللوح للكلاب *

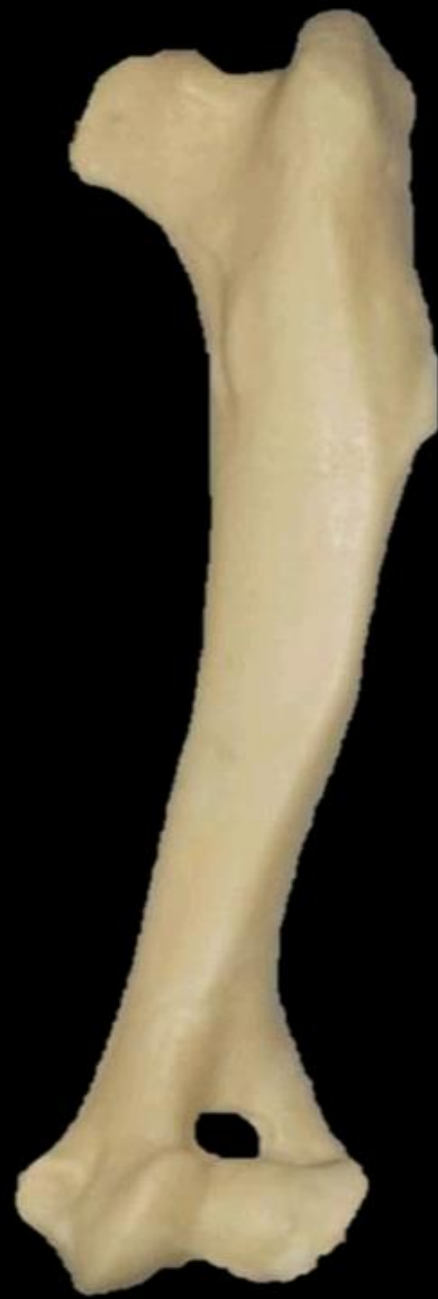



horse



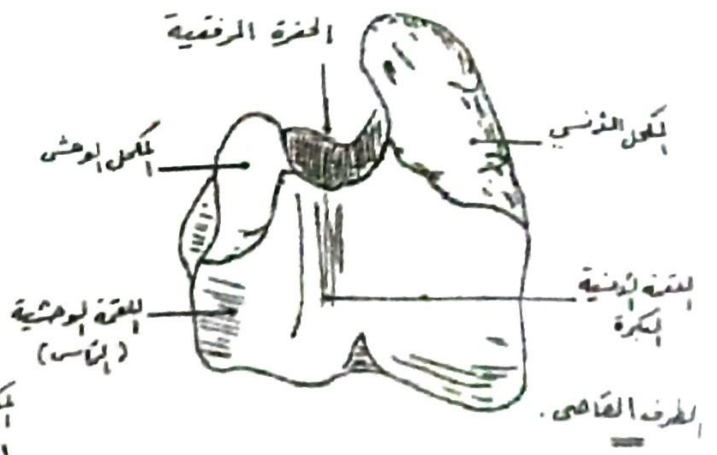
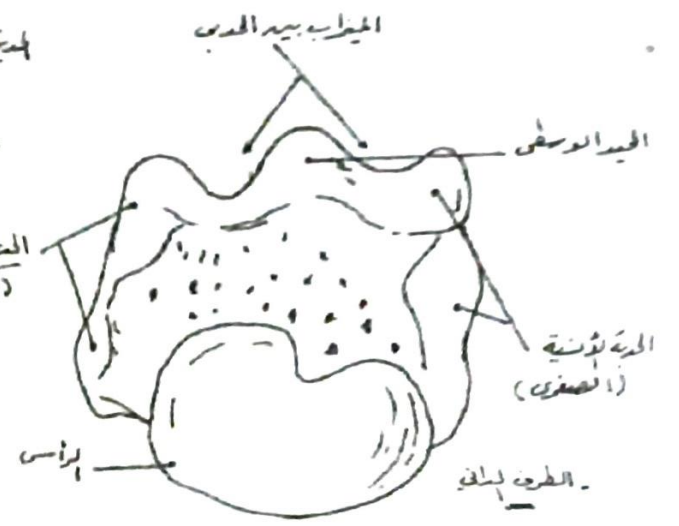
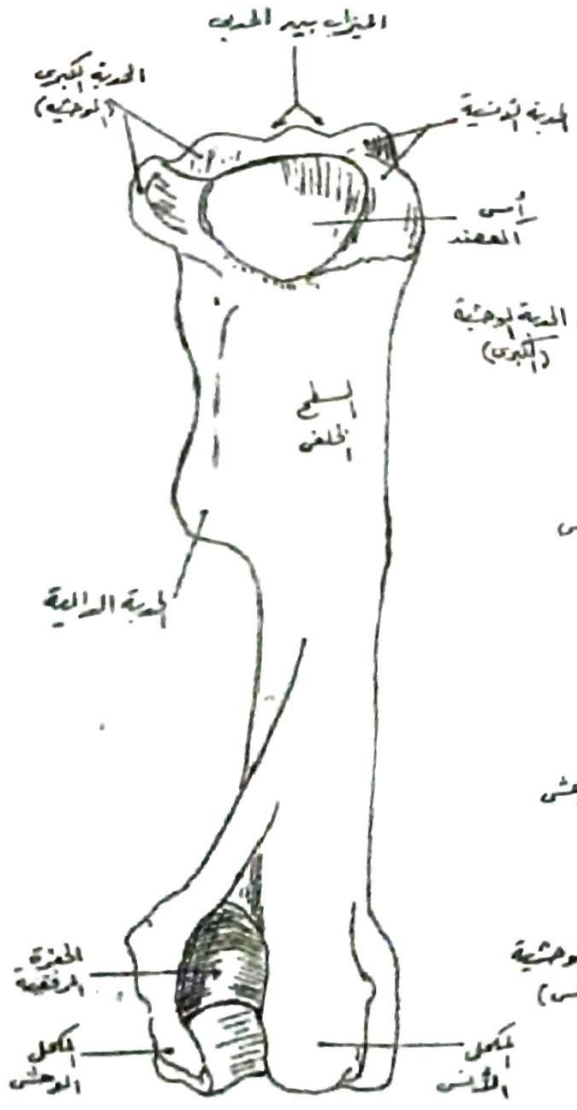
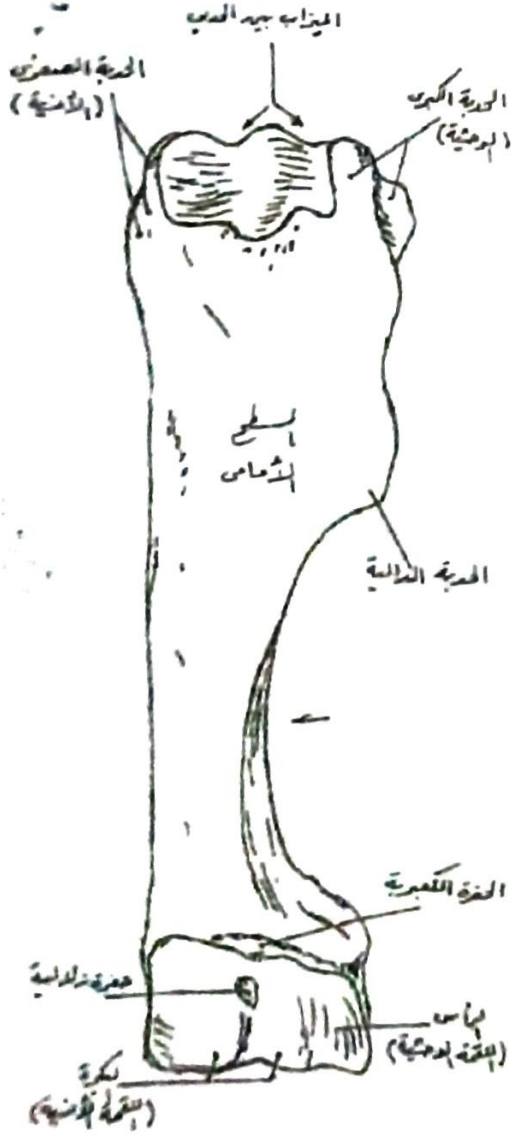
cow



dog

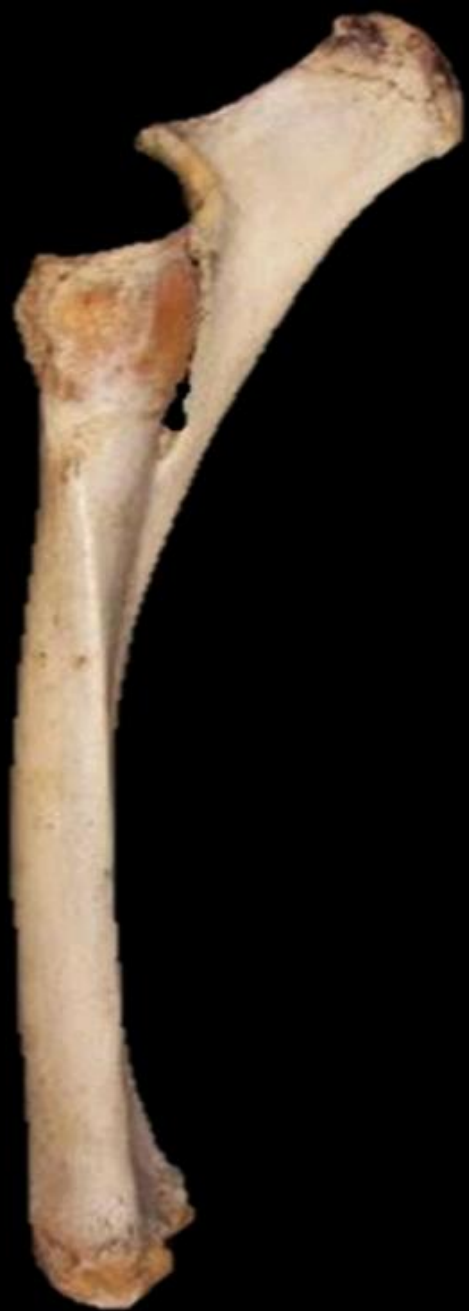

• عظم العضد للحصان •

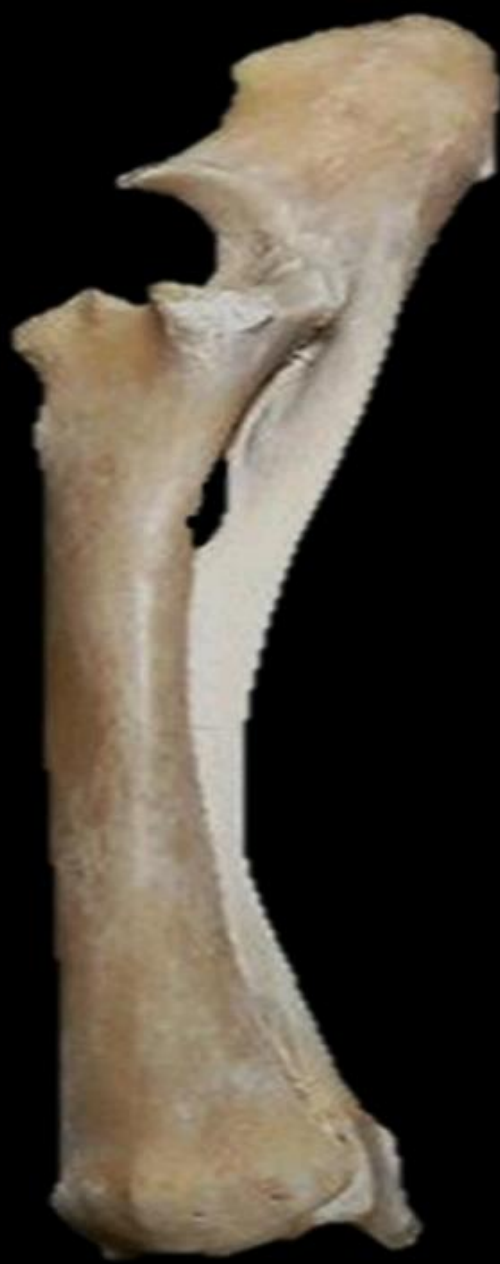

* عظم العضد للحصان *





horse

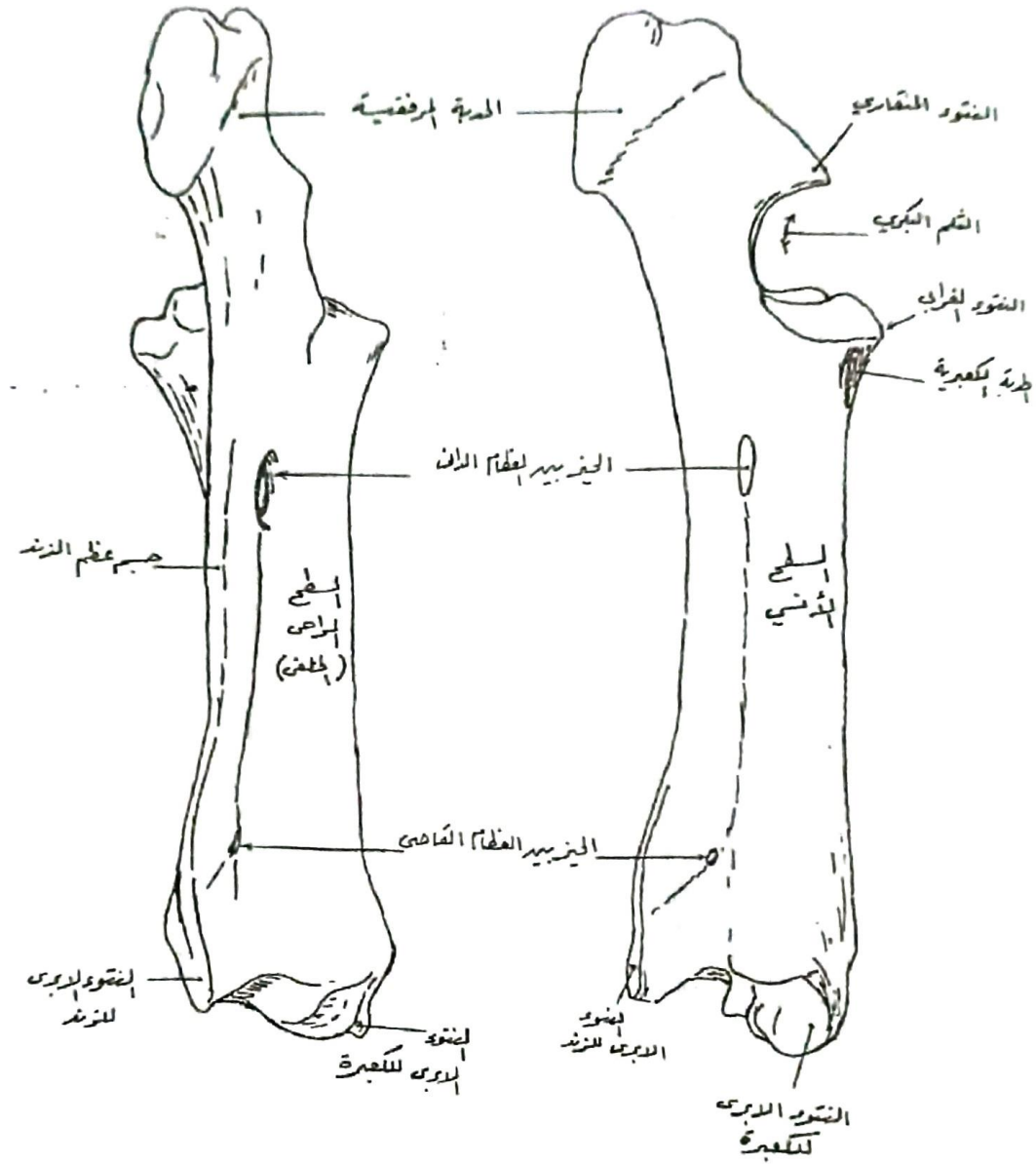


cow



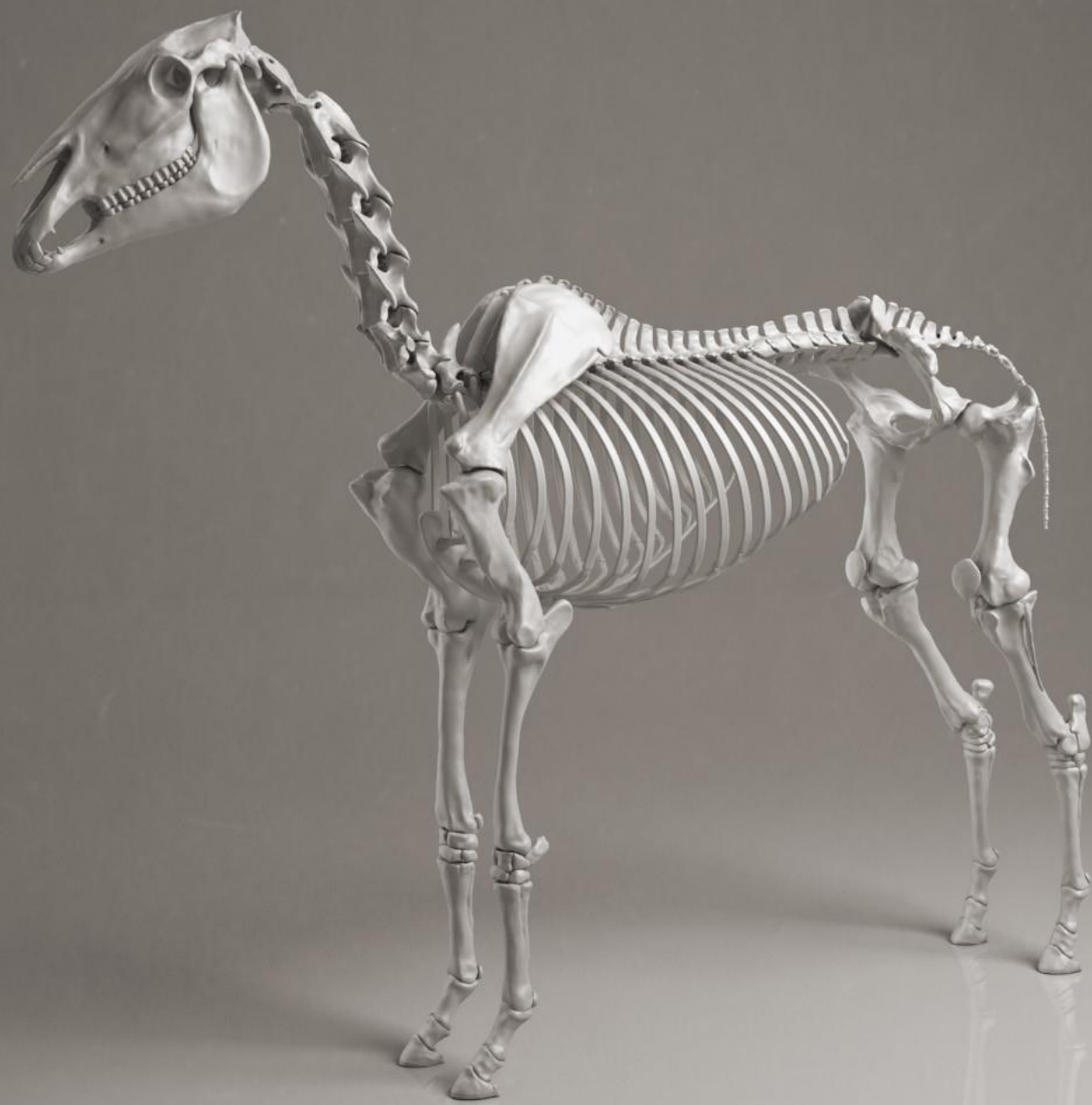dog






* عظم الكعبرة والزند للأبقار *






بالتوفيق

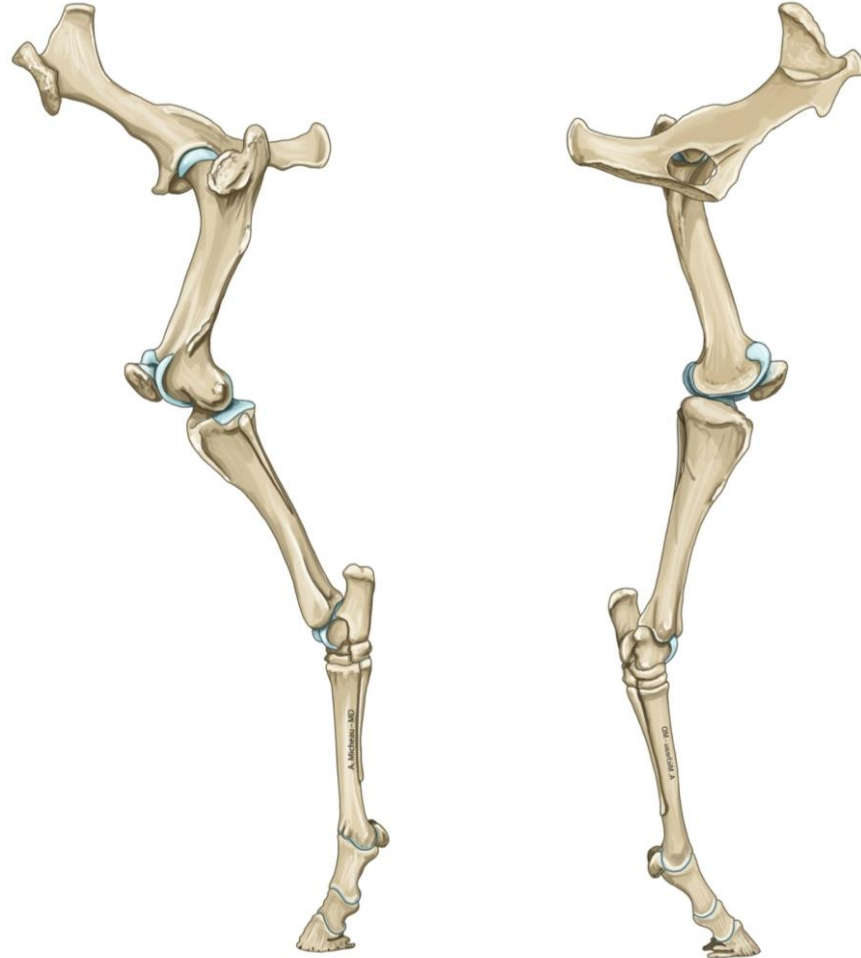

تّسريح ووصفي

القائمة الخلفية (الحوضية)



القائمة الخلفية (الحوضية) عند الخيل

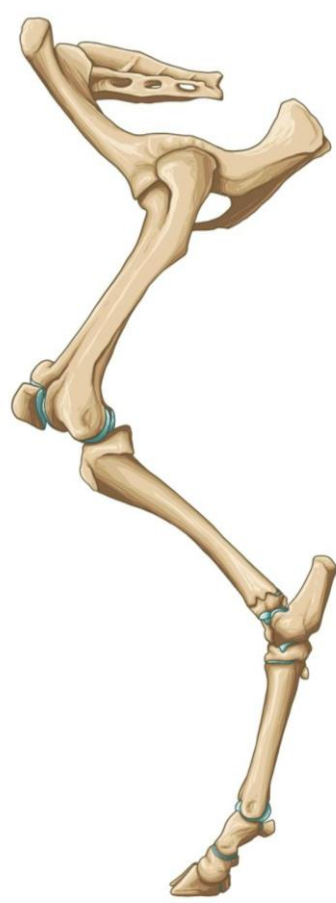

الجهة الوحشية

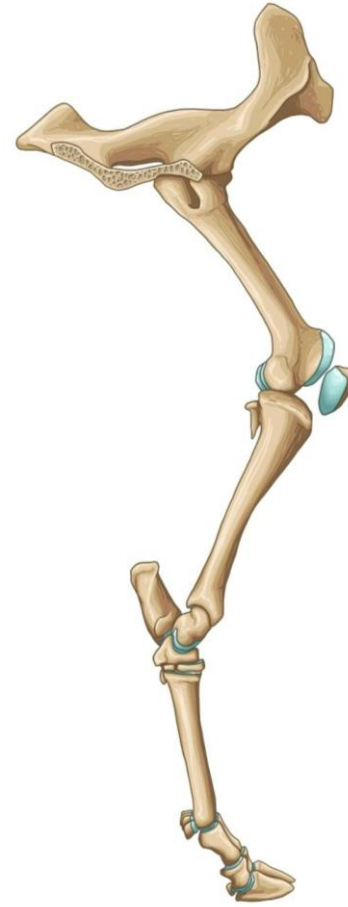الجهة الأنسية



القائمة الخلفية (الحوضية) عند الأبقار



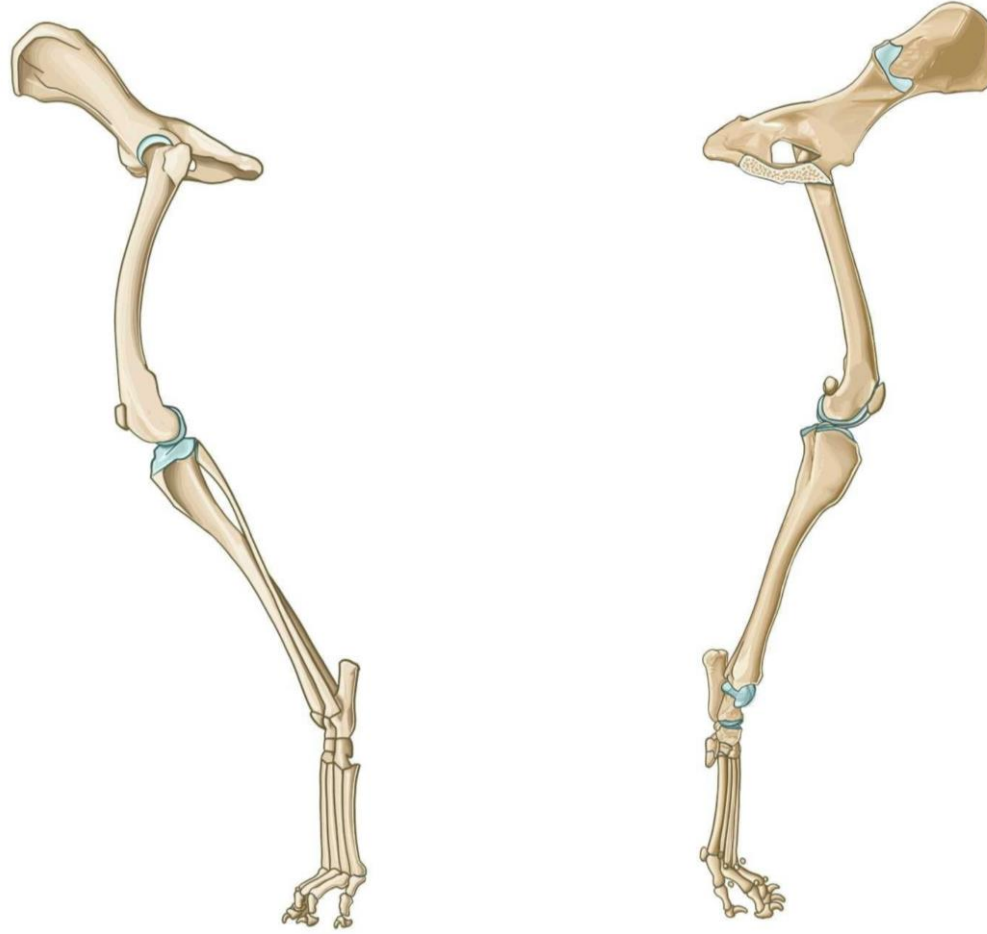الجهة الوحشية



الجهة الأنسية



القائمة الخلفية (الحوضية) عند الكلاب

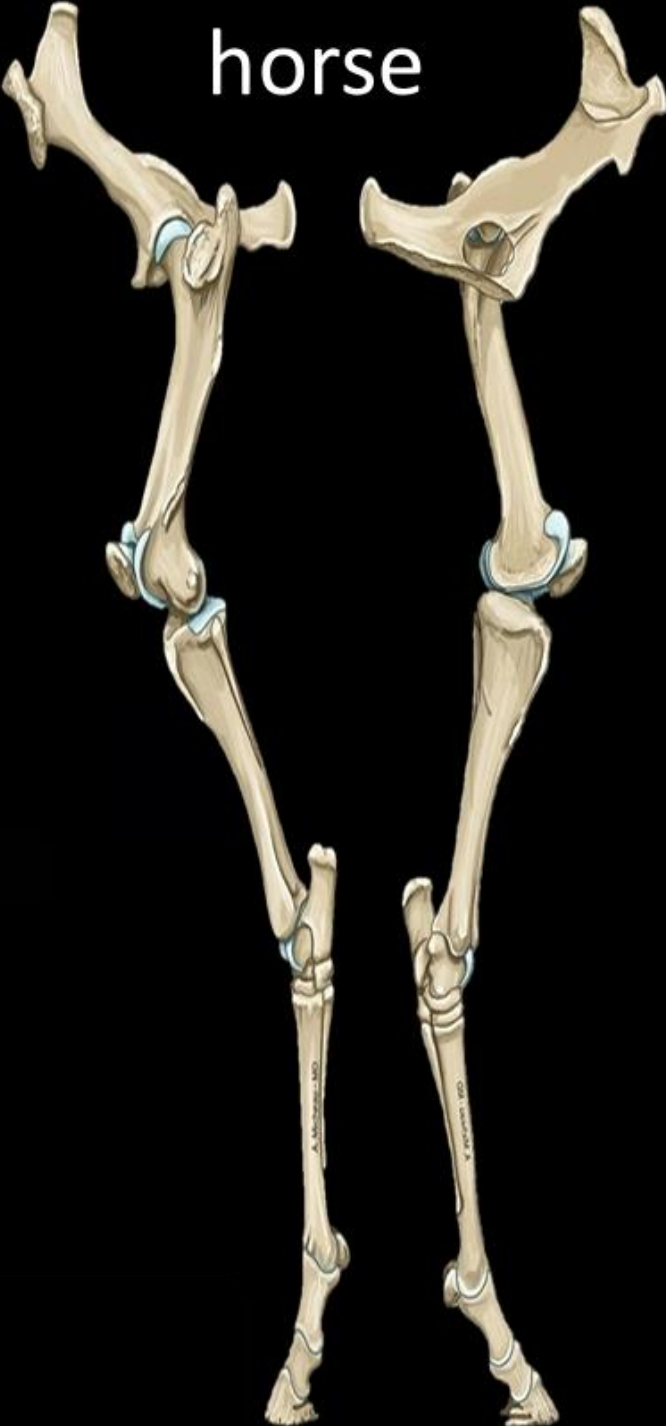

الجهة الوحشية

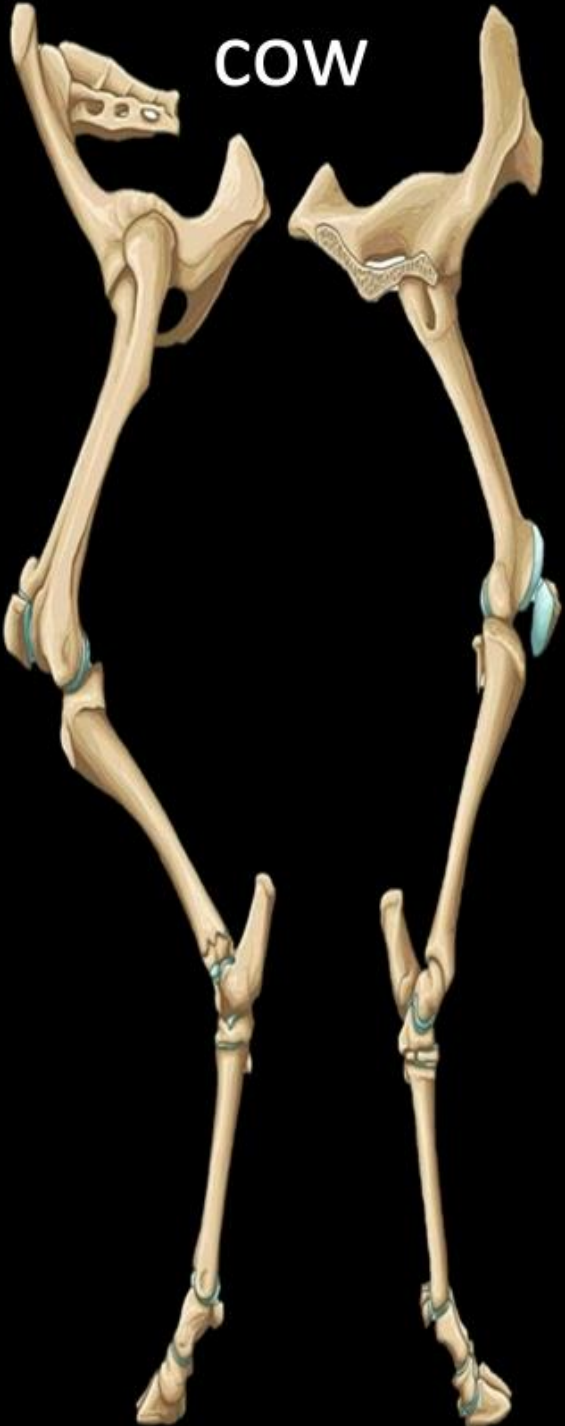الجهة الأنسية



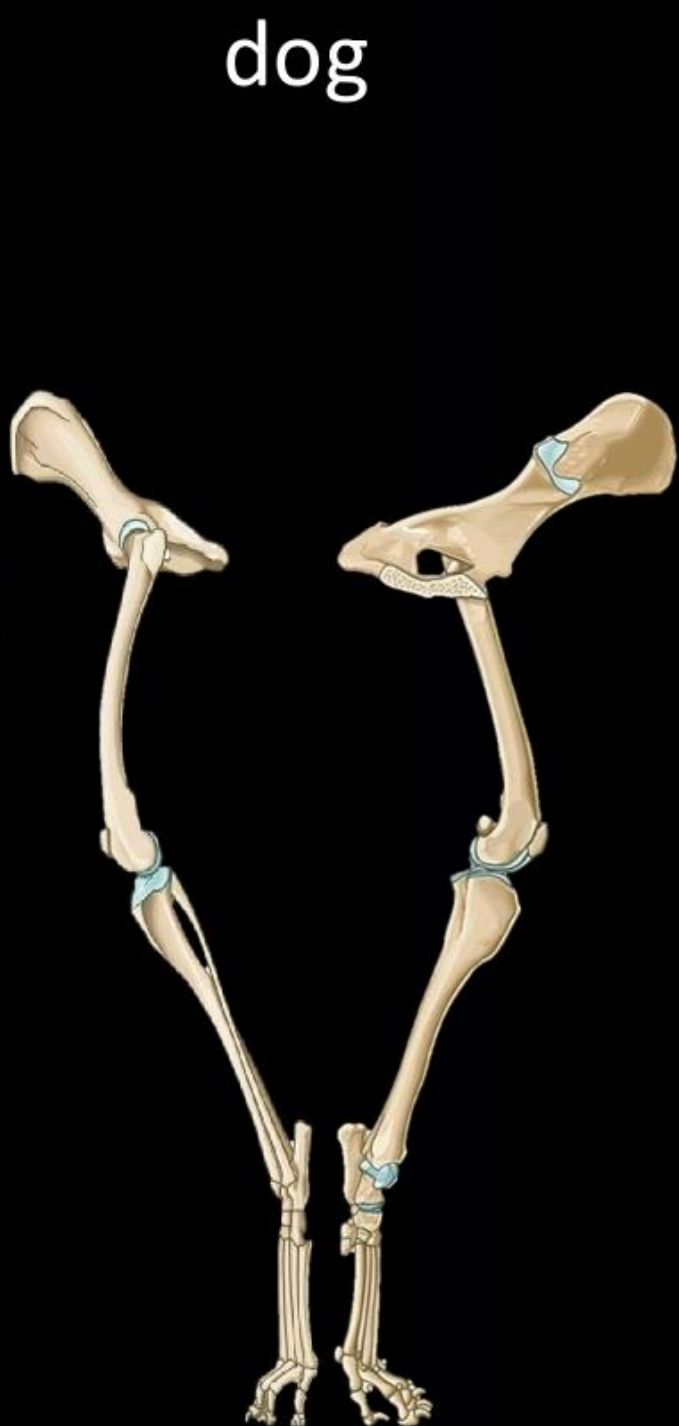horse



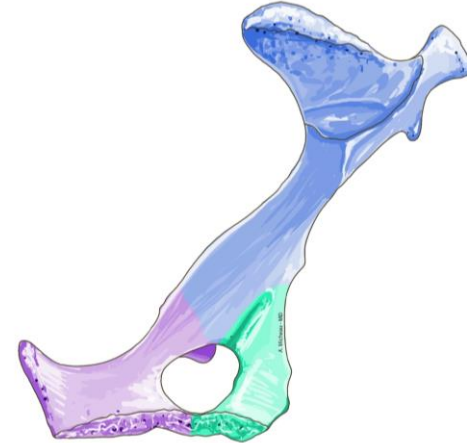
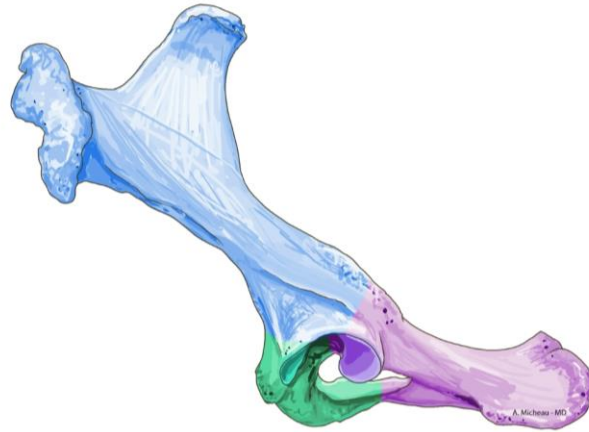
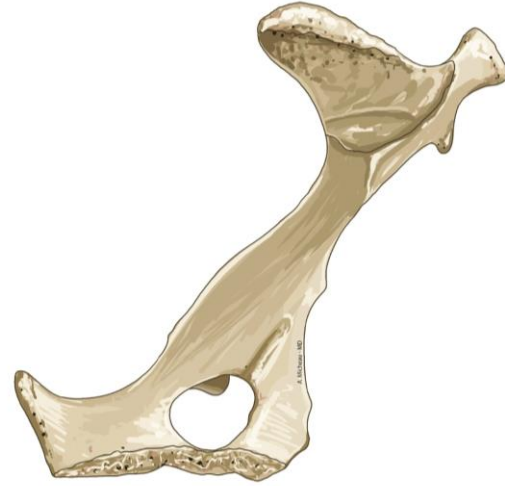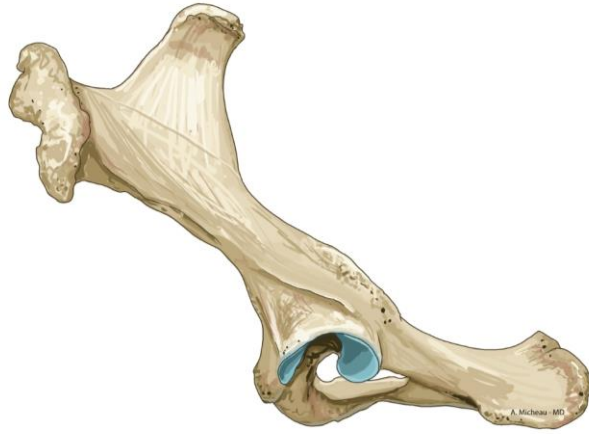cow



dog



عظام الحوض عند الخيل



الجهة الوحشية

الجهة الأنسية

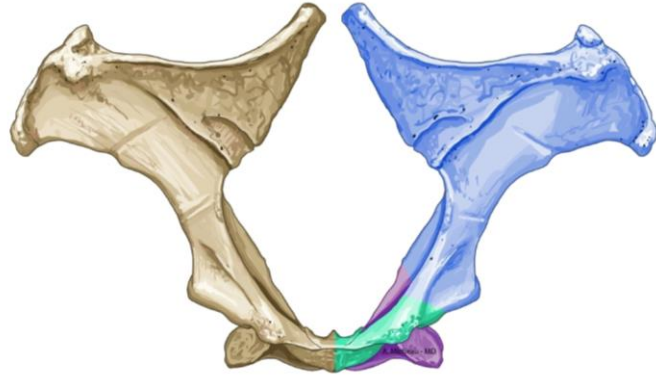
عظم الحرقفة

عظم العانة

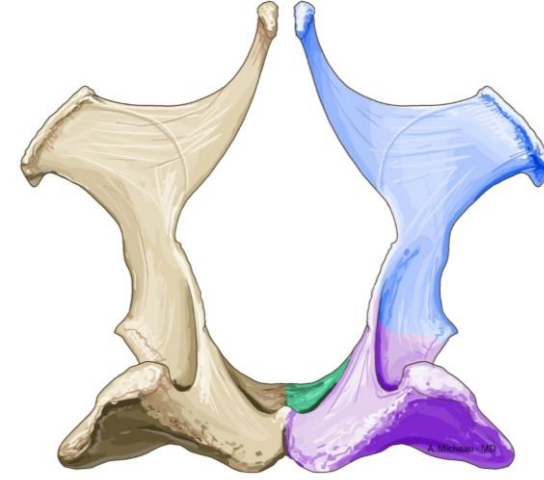
عظم الورك



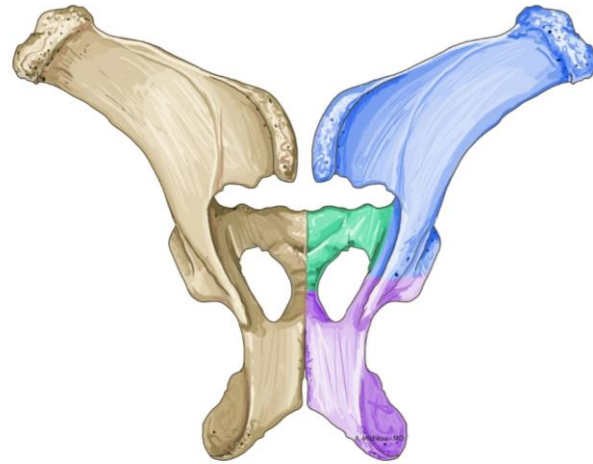
عظام الحوض عند الخيل



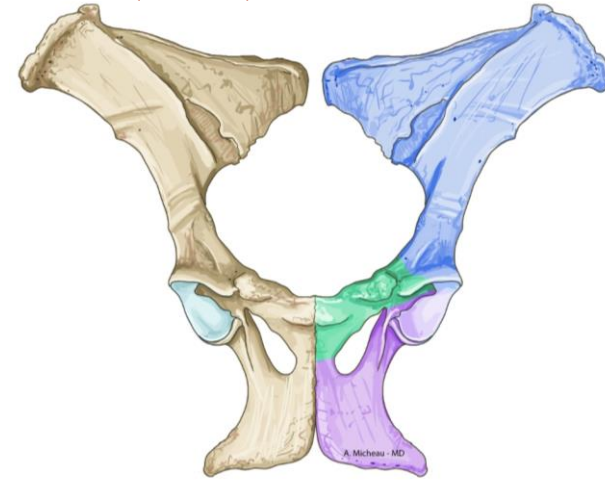
الجهة الأمامية (الرأسية)



الجهة الخلفية (الذيلية)



الجهة الظهرية



الجهة البطنية

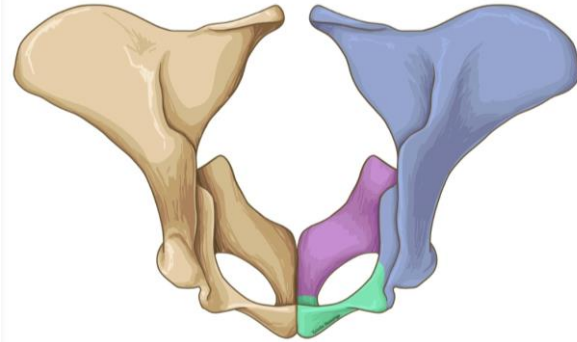
عظم الحرقفة

عظم العانة

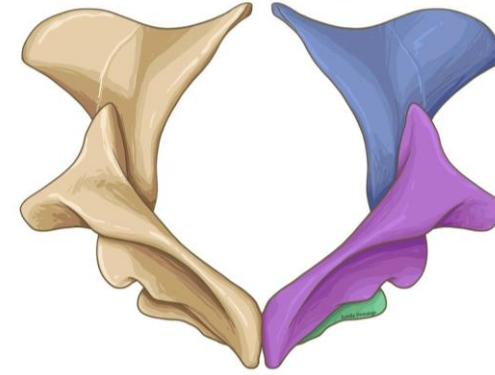
عظم الورك



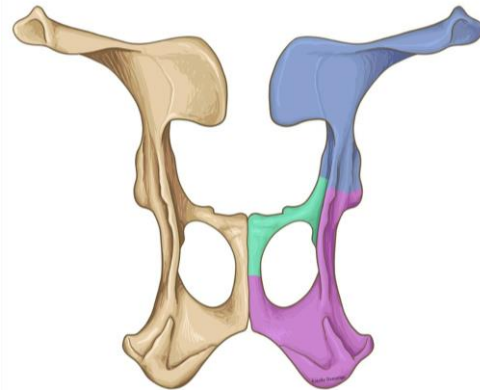
عظام الحوض عند الأبقار



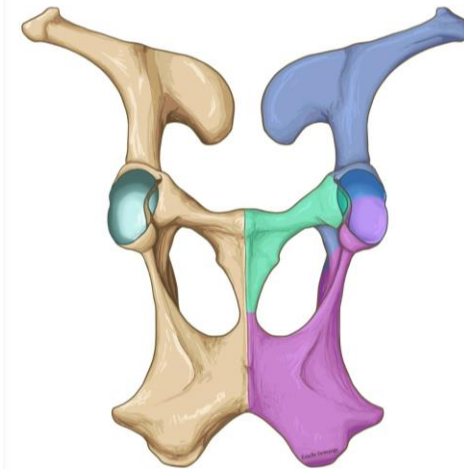
الجهة الأمامية (الرأسية)



الجهة الخلفية (الذيلية)



الجهة الظهرية



الجهة البطنية

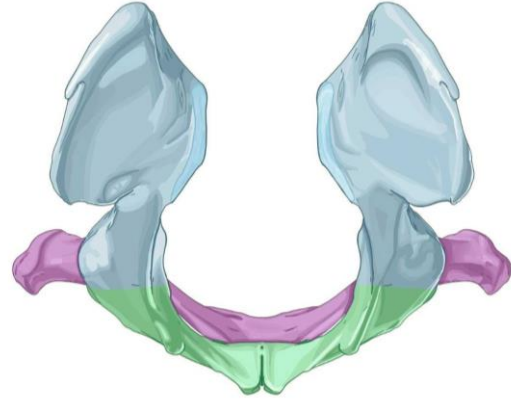
عظم الحرقفة

عظم العانة

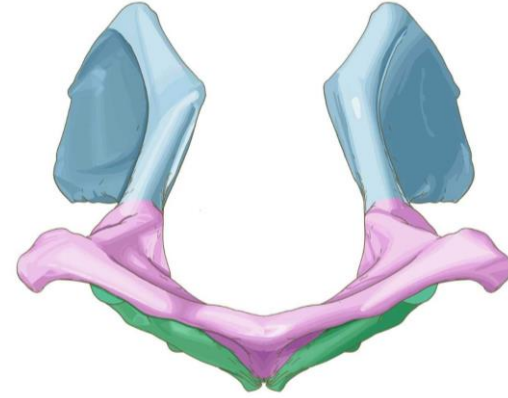
عظم الورك



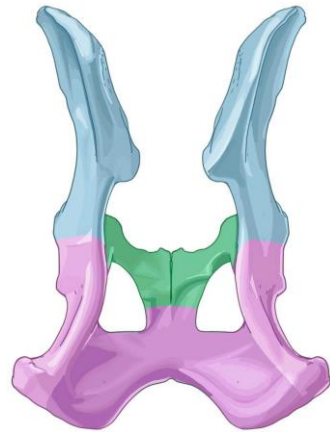
عظام الحوض عند الكلاب



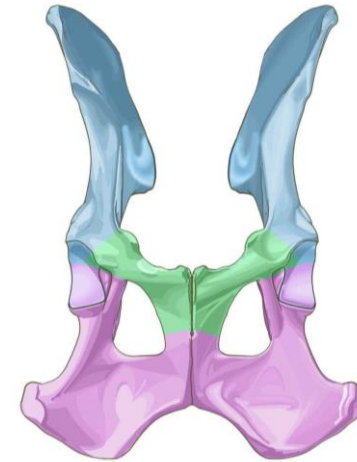
الجهة الأمامية (الرأسية)



الجهة الخلفية (الذيلية)



الجهة الظهرية



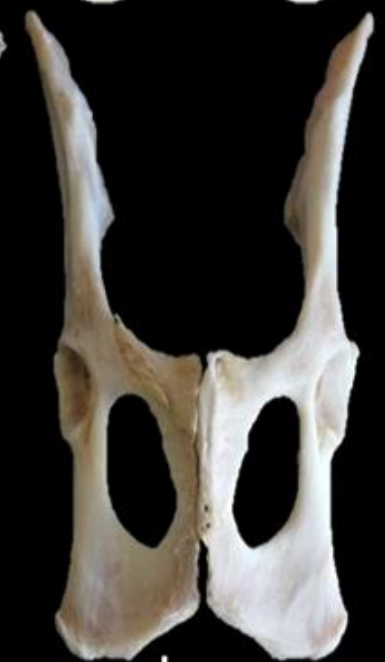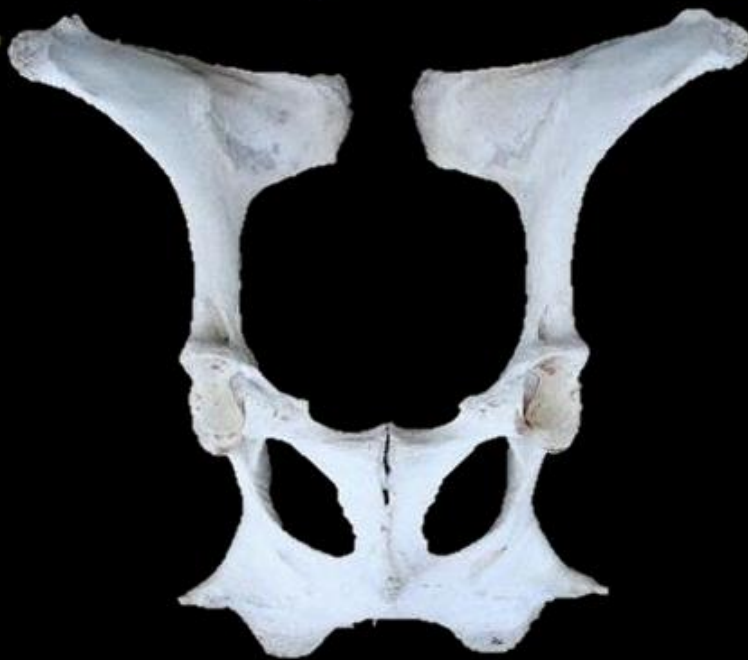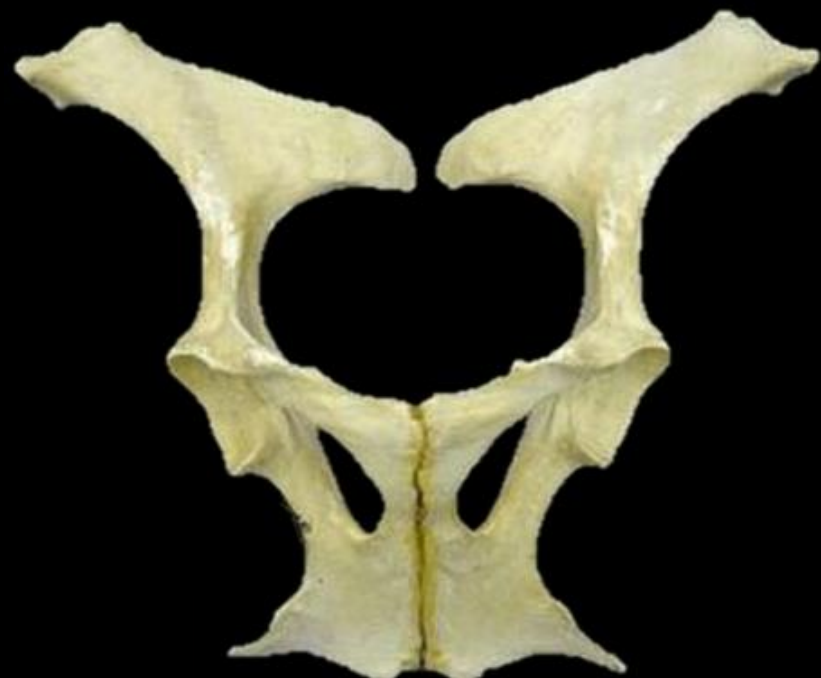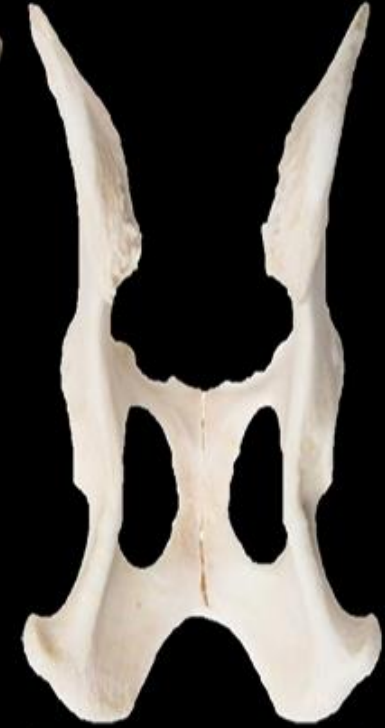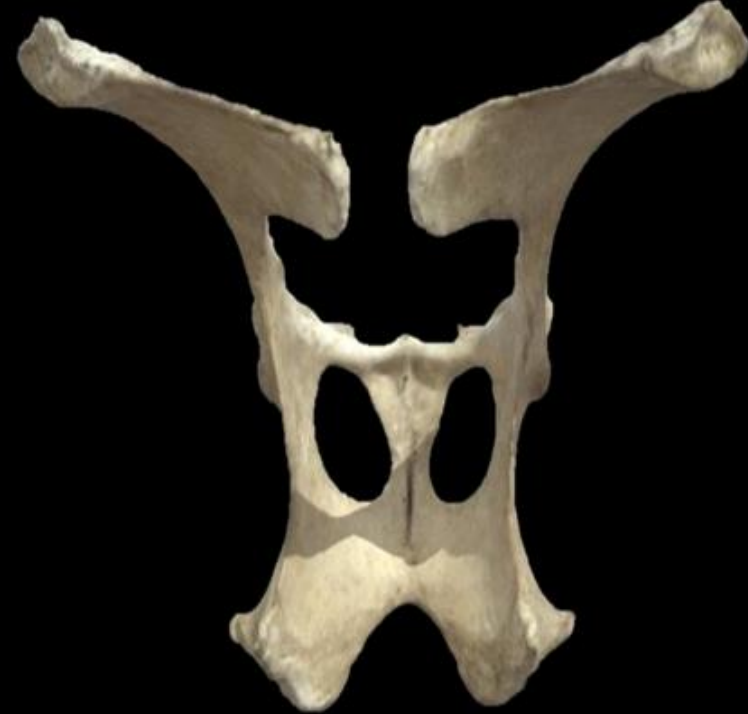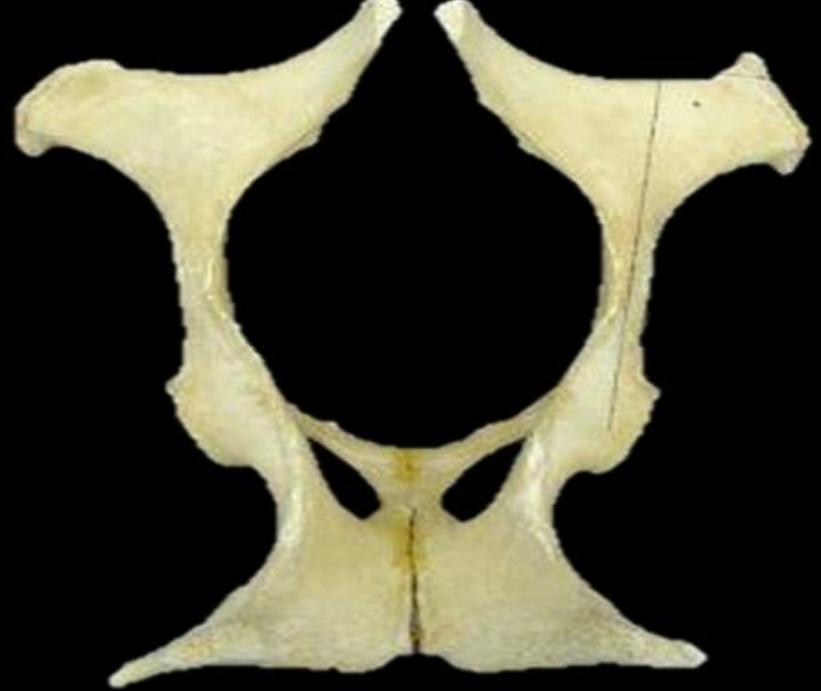الجهة البطنية

عظم الحرقفة

عظم العانة

عظم الورك





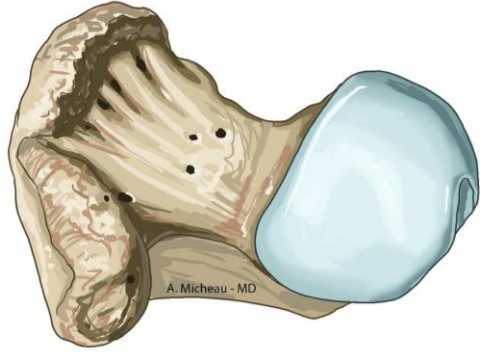
horse

cow

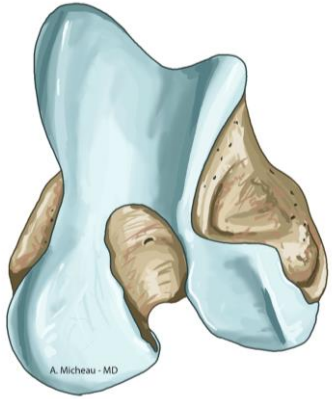
dog



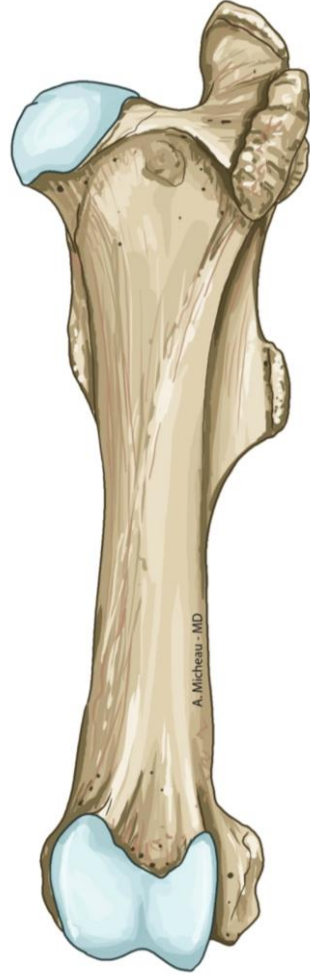عظم الفخذ عند الخيل



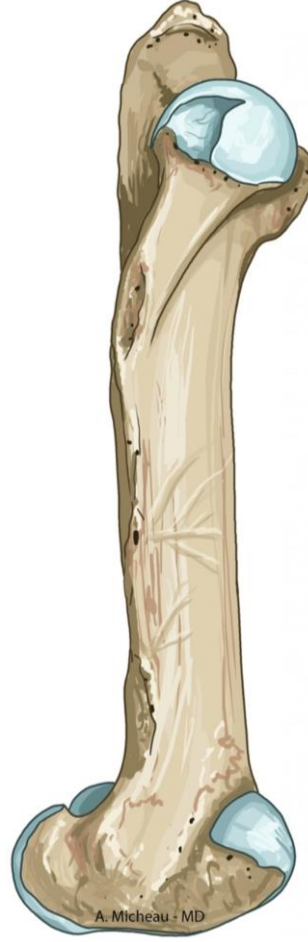النهاية الدانية



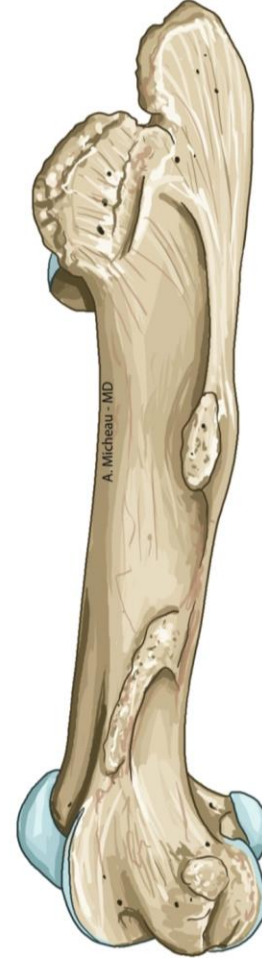النهاية القاصية



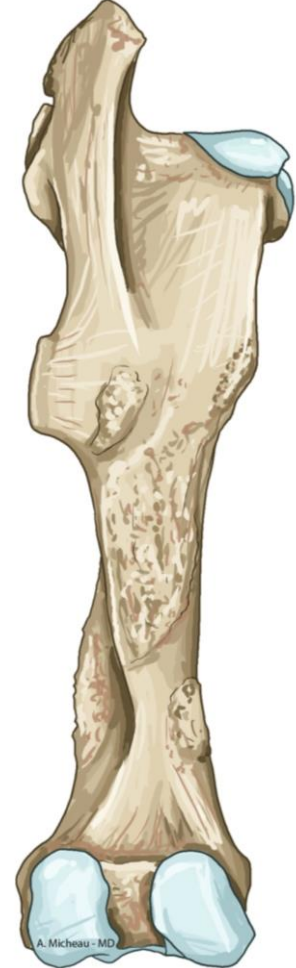الجهة الخلفية



الجهة الأمامية



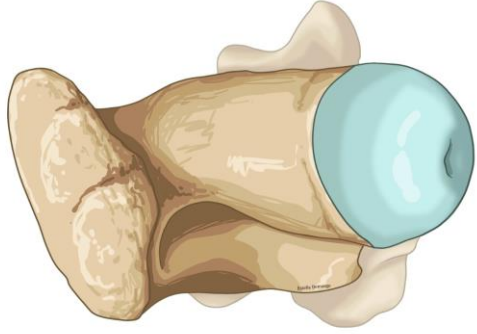
الجهة الوحشية



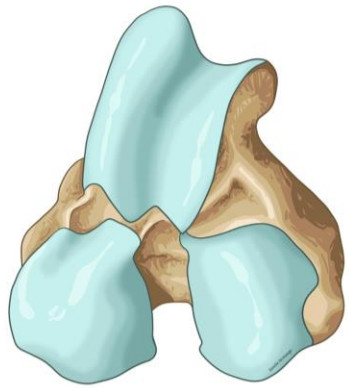
الجهة الأمامية



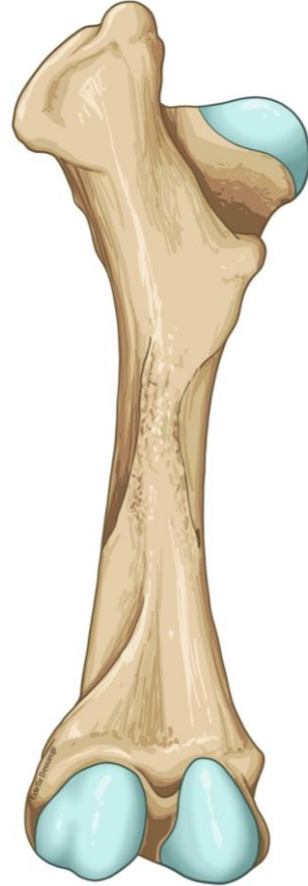عظم الفخذ عند الأبقار



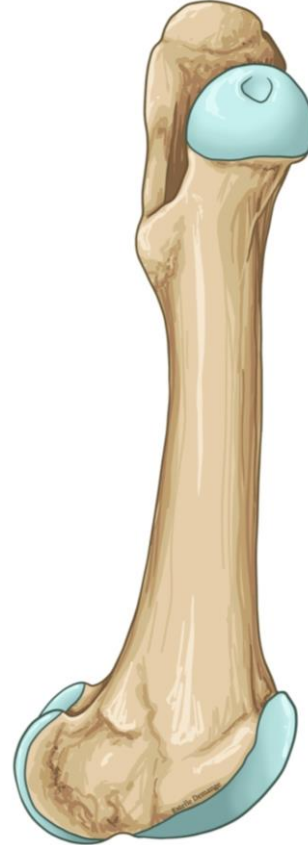
النهاية الدانية



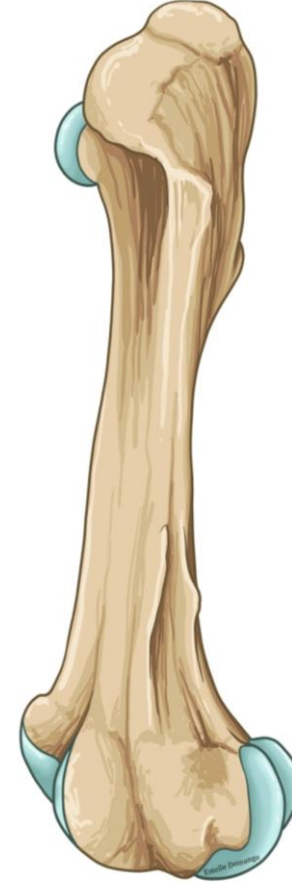النهاية القاصية



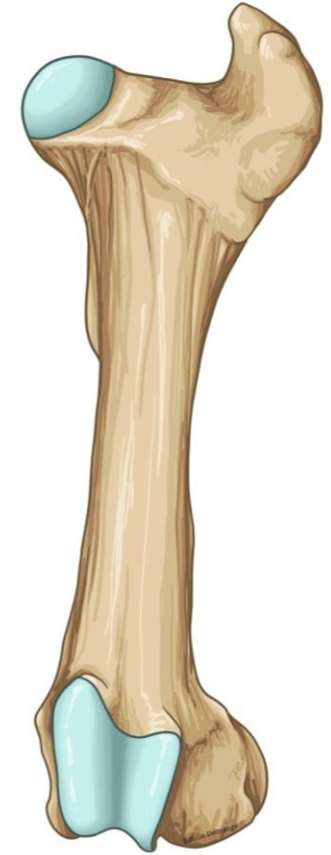
الجهة الخلفية



الجهة الأمامية



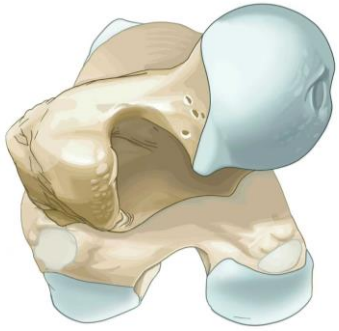
الجهة الوحشية



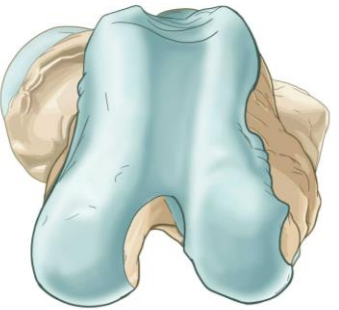الجهة الأمامية



عظم الفخذ عند الكلاب



النهاية الدانية



النهاية القاصية



الجهة الخلفية



الجهة الأمامية



الجهة الوحشية

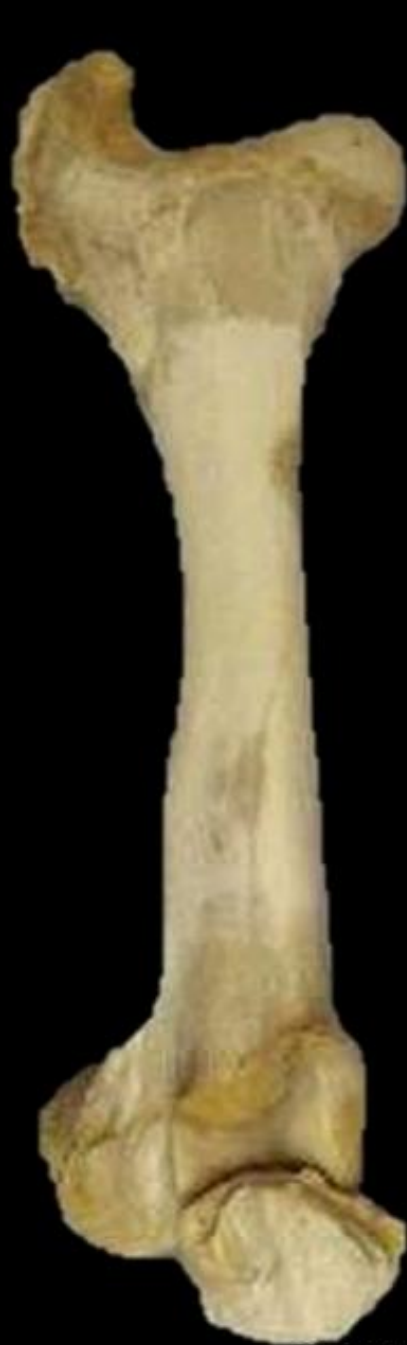
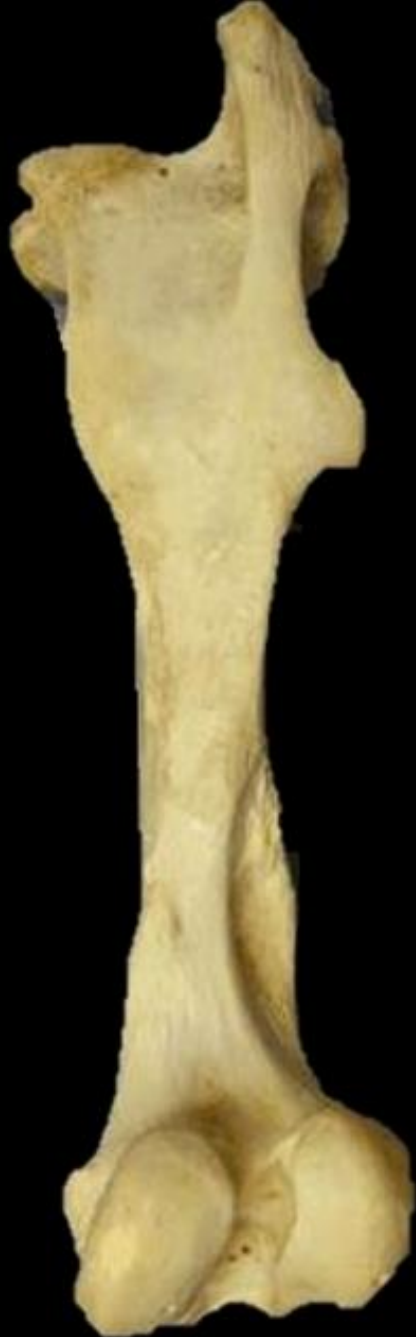
الجهة الأمامية





horse



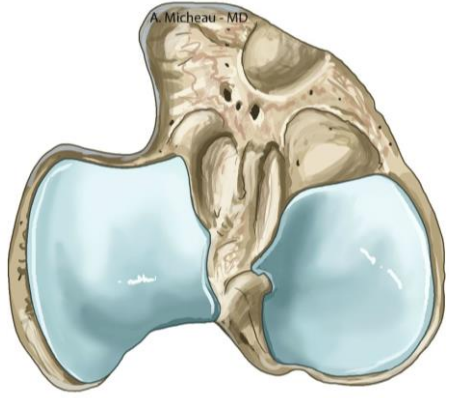
cow



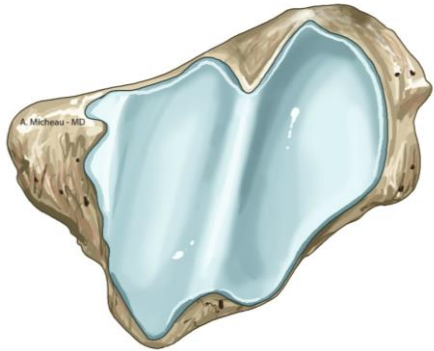
dog



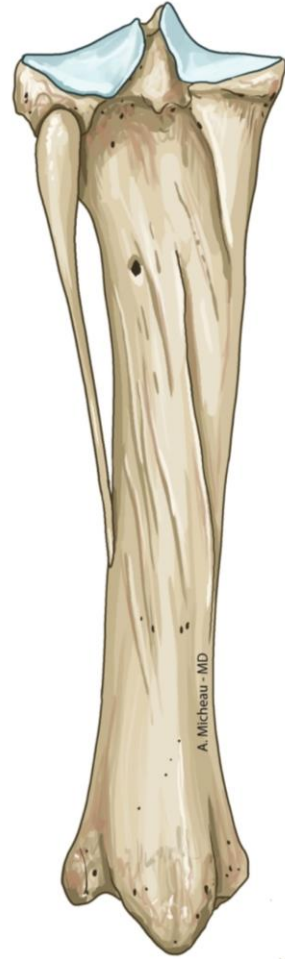عظام الساق (القصبية والشظية) عند الخيل



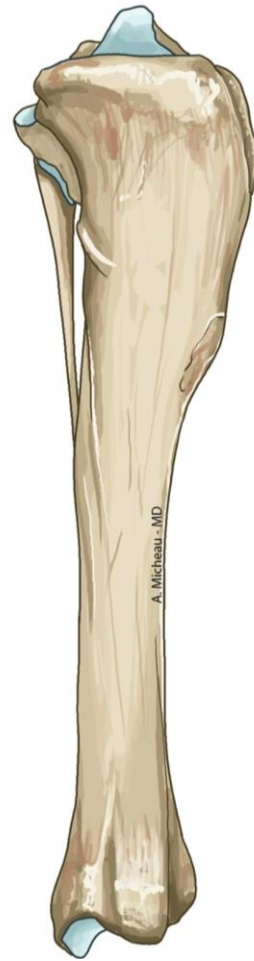النهاية الدانية



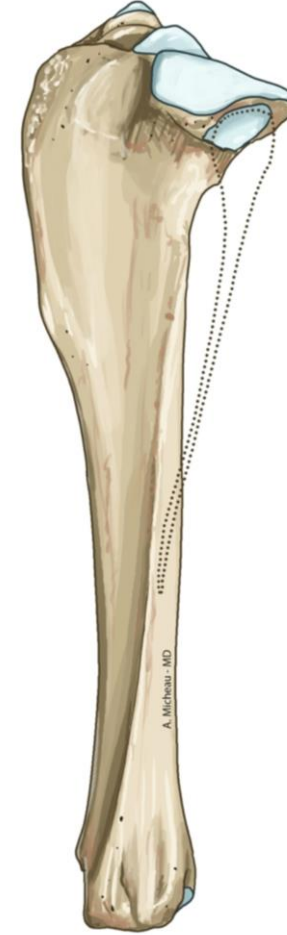النهاية القاصية



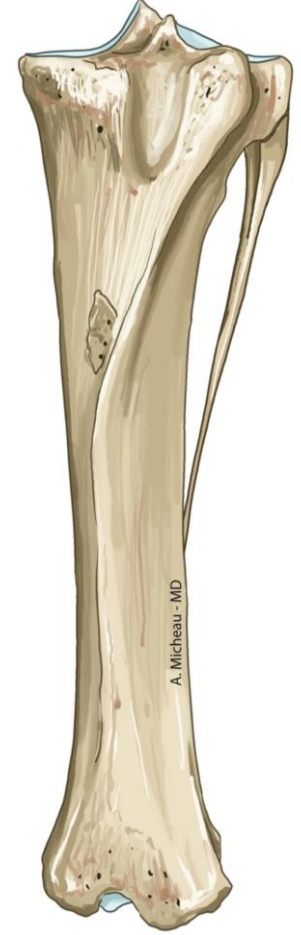الجهة الخلفية



الجهة الأمامية



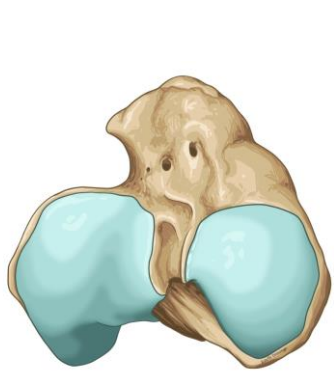
الجهة الوحشية



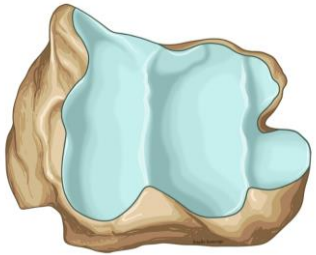
الجهة الأمامية



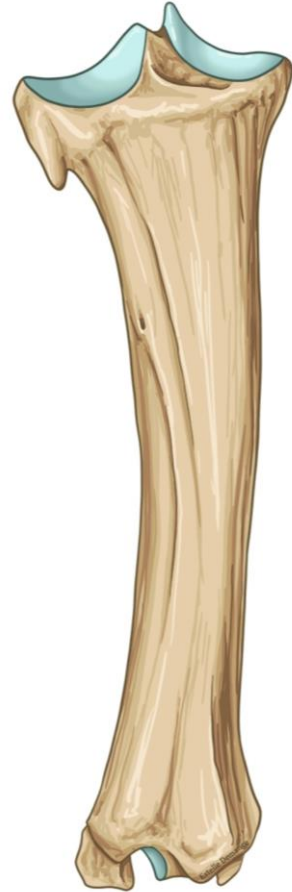عظام الساق (القصبة والشظية) عند الأبقار



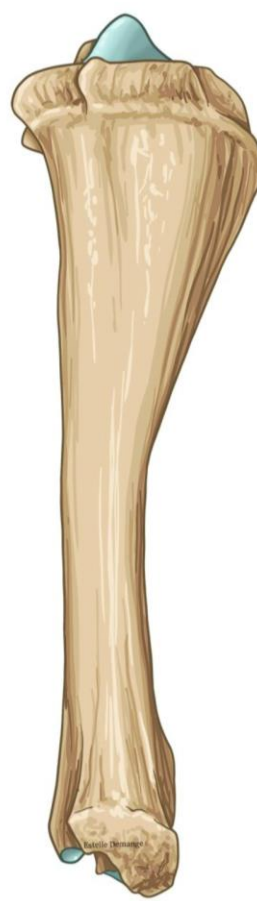النهاية الدانية



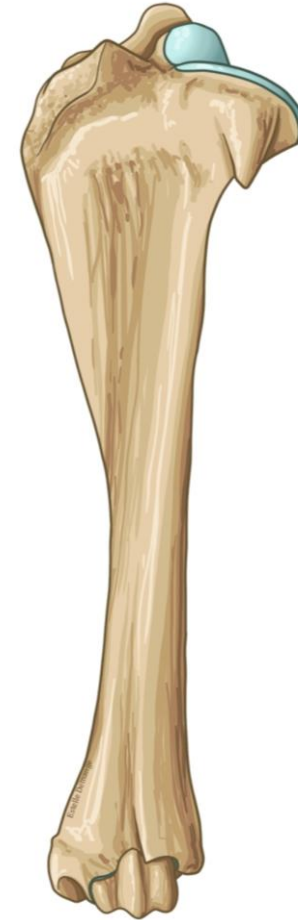النهاية القاصية



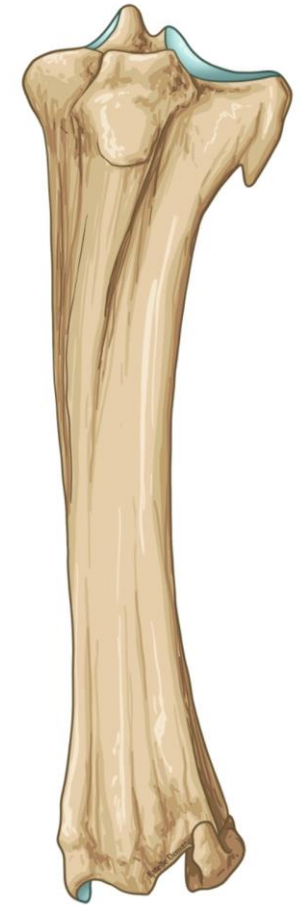الجهة الخلفية



الجهة الأمامية



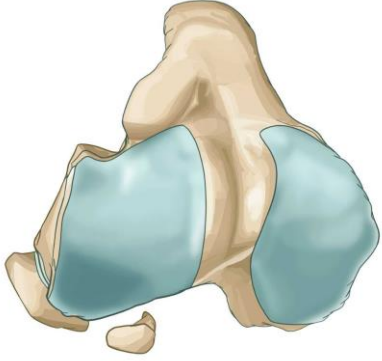
الجهة الوحشية



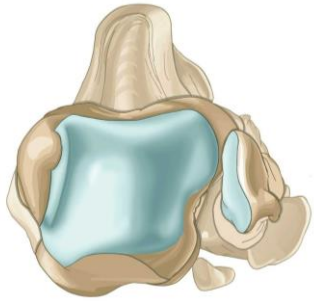
الجهة الأمامية



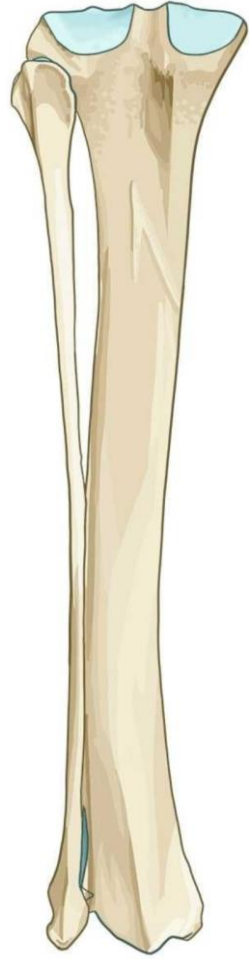عظام الساق (القصبة والشظية) عند الكلاب



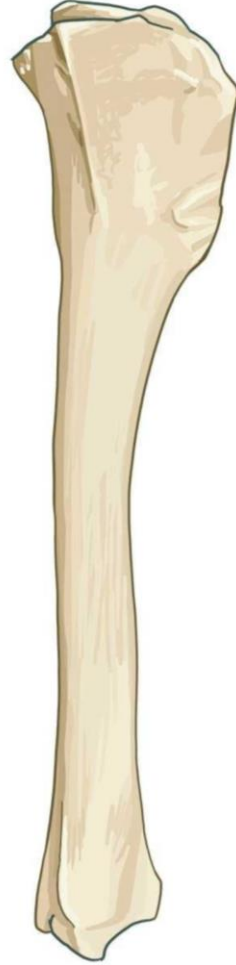
النهاية الدانية



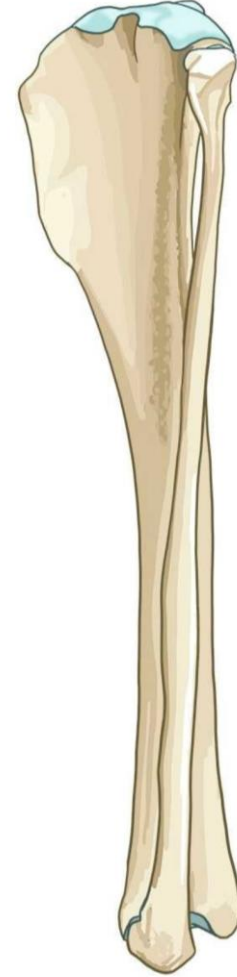النهاية القاصية



الجهة الخلفية



الجهة الأمامية

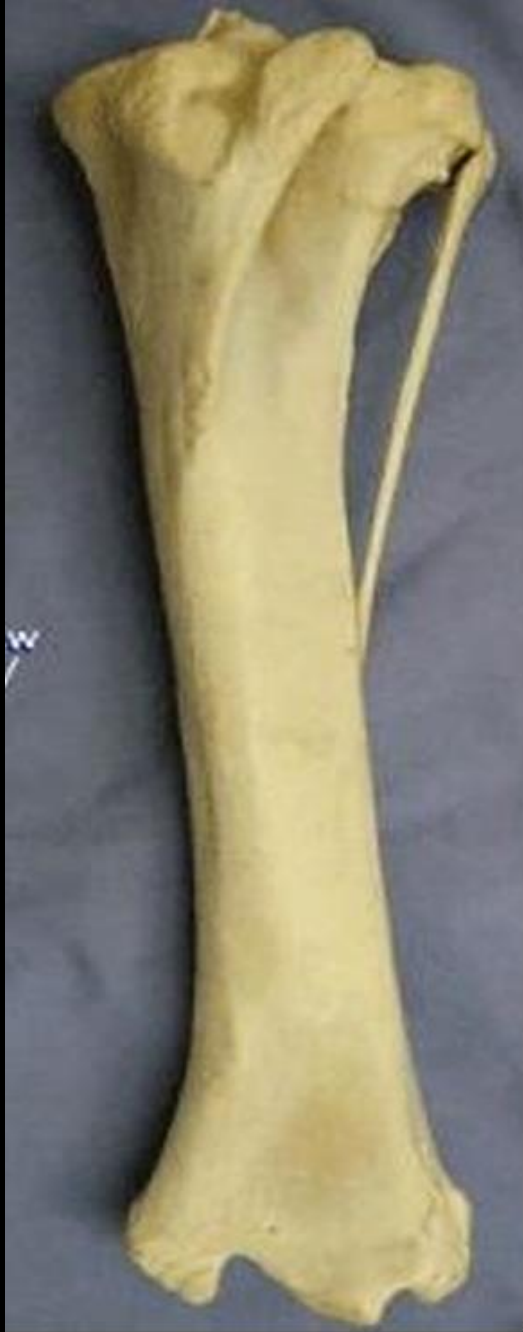

الجهة الوحشية

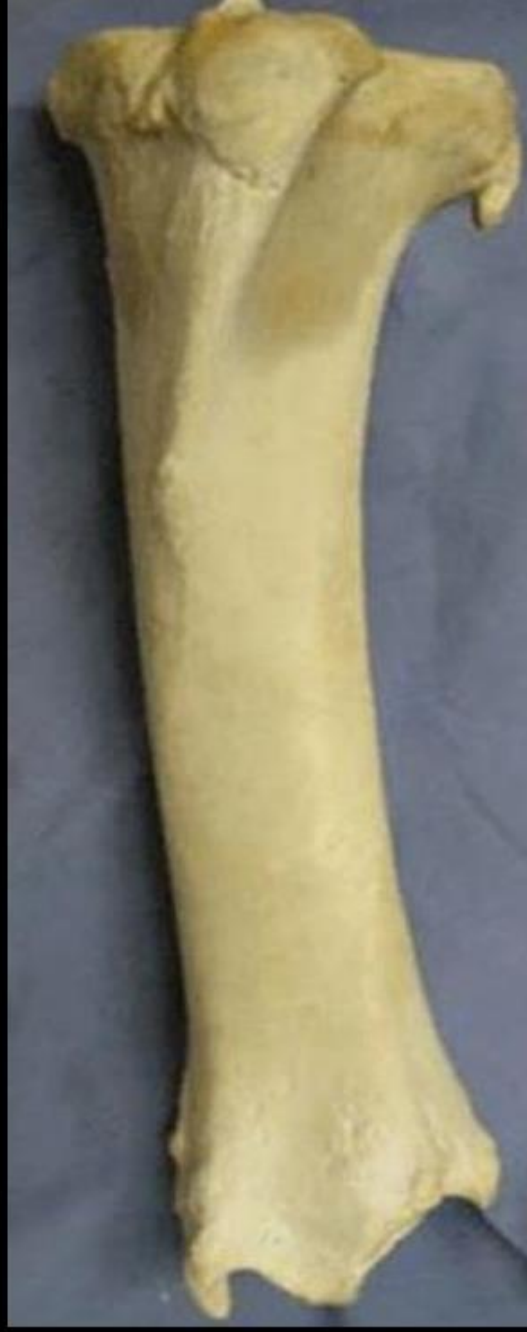

الجهة الأمامية

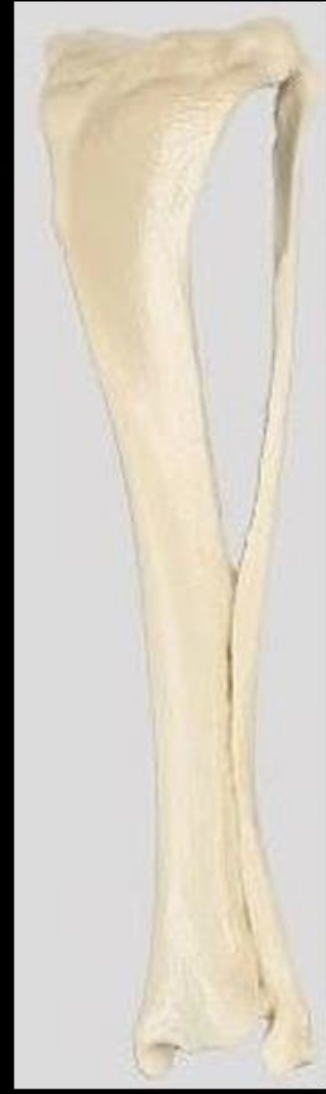



horse



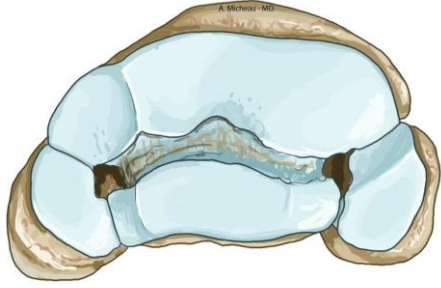
cow



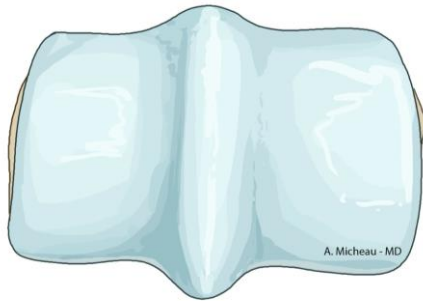
dog



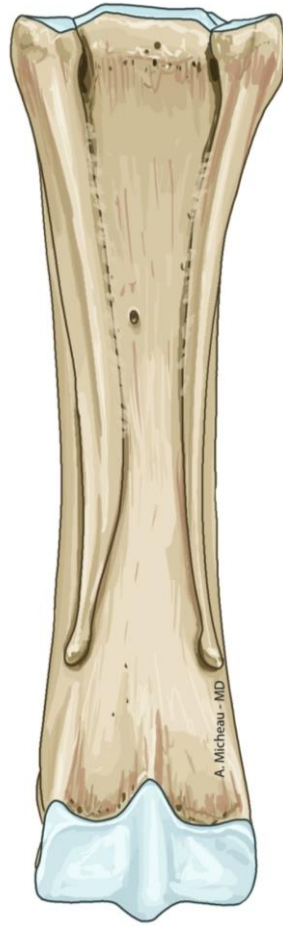العظام المشطية عند الخيل



النهاية الدانية



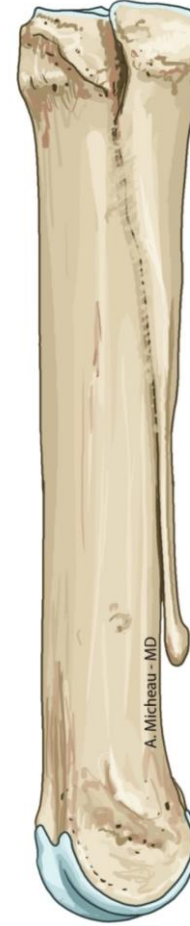النهاية القاصية



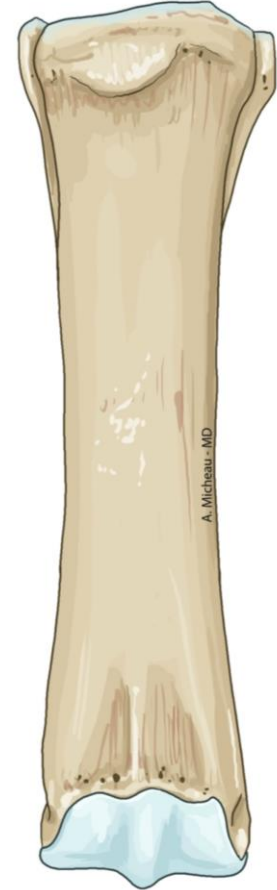الجهة الخلفية



الجهة الأمامية



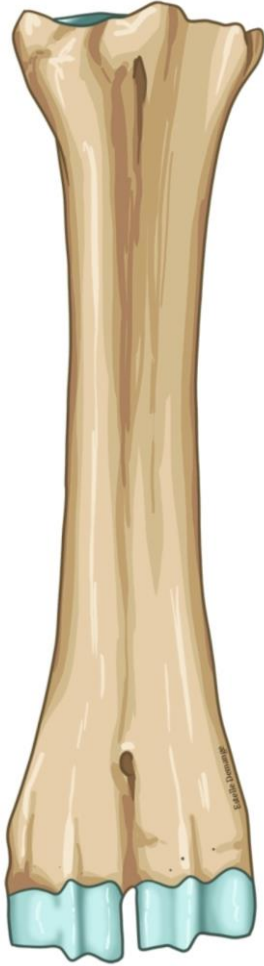الجهة الوحشية



الجهة الأمامية



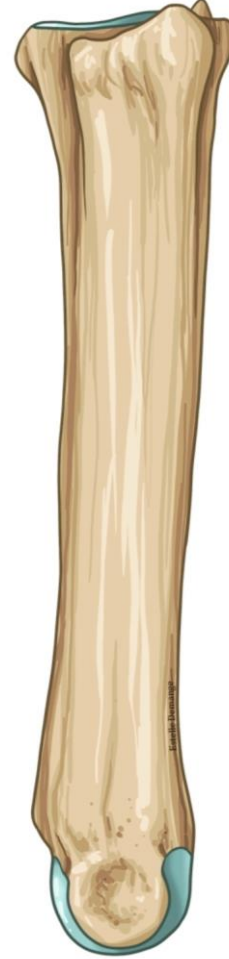
العظام المشطية عند الأبقار



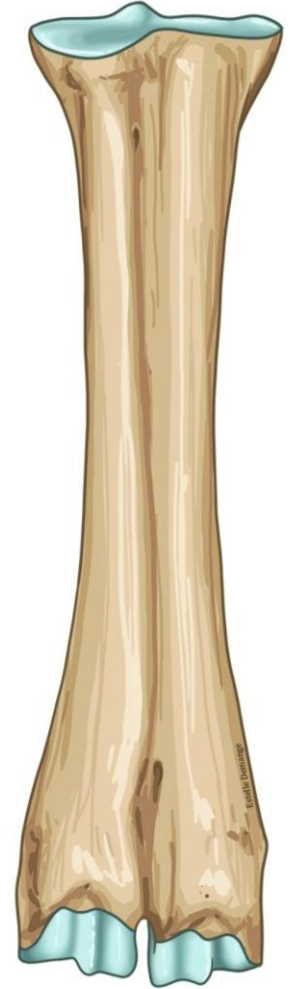الجهة الخلفية



الجهة الأنسية



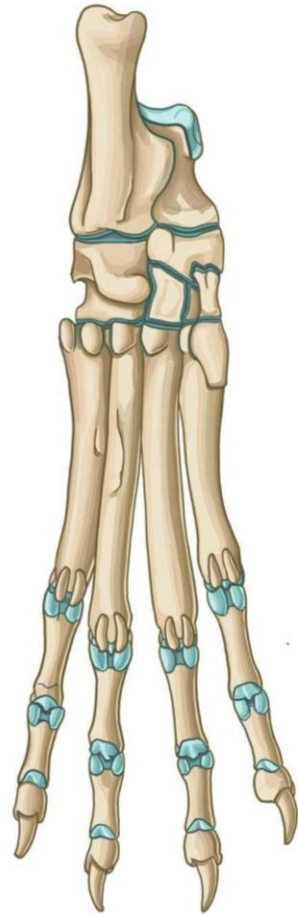
الجهة الوحشية



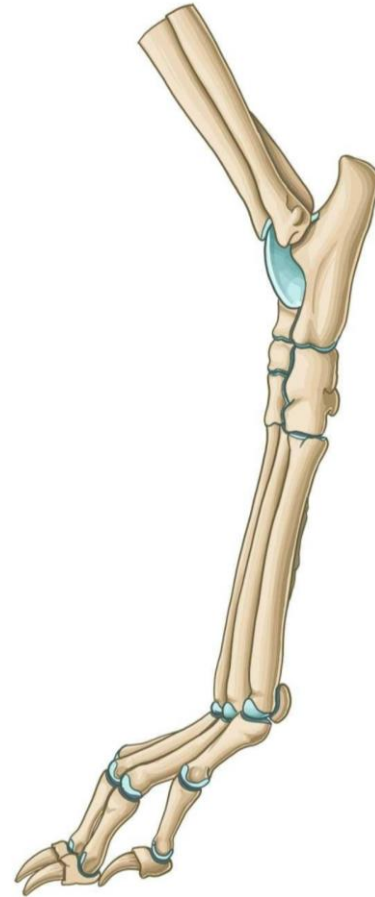
الجهة الأمامية



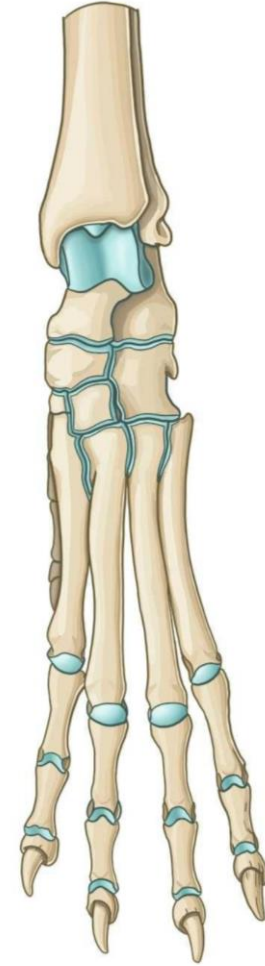
العظام الرسغية والمشطية والسلاميات عند الكلاب



الجهة الخلفية

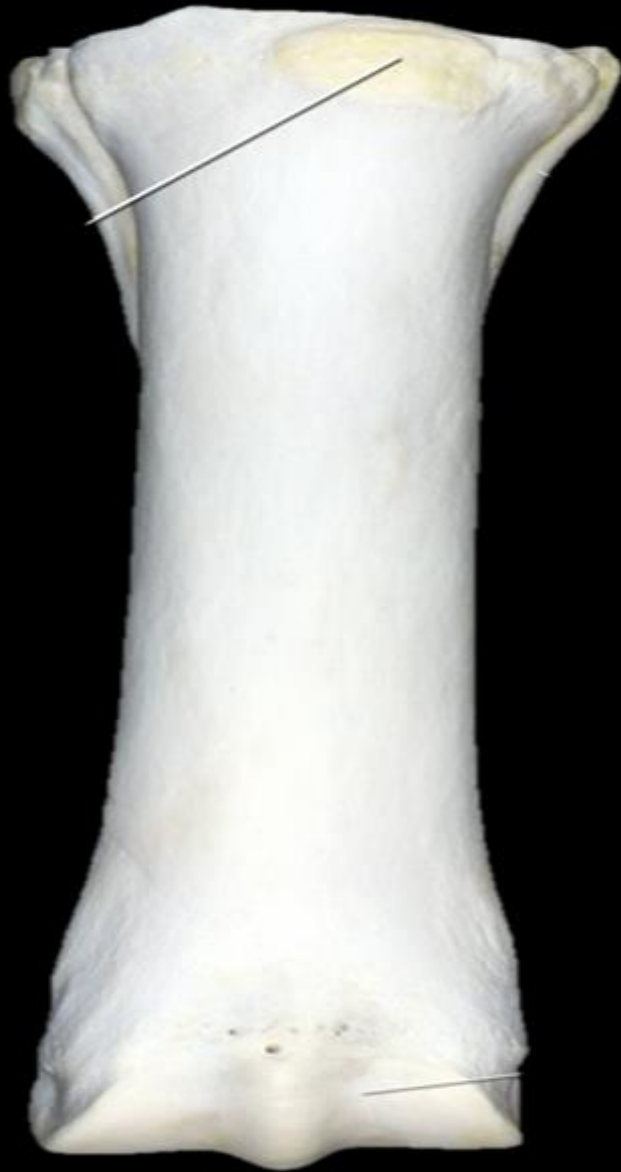

الجهة الوحشية

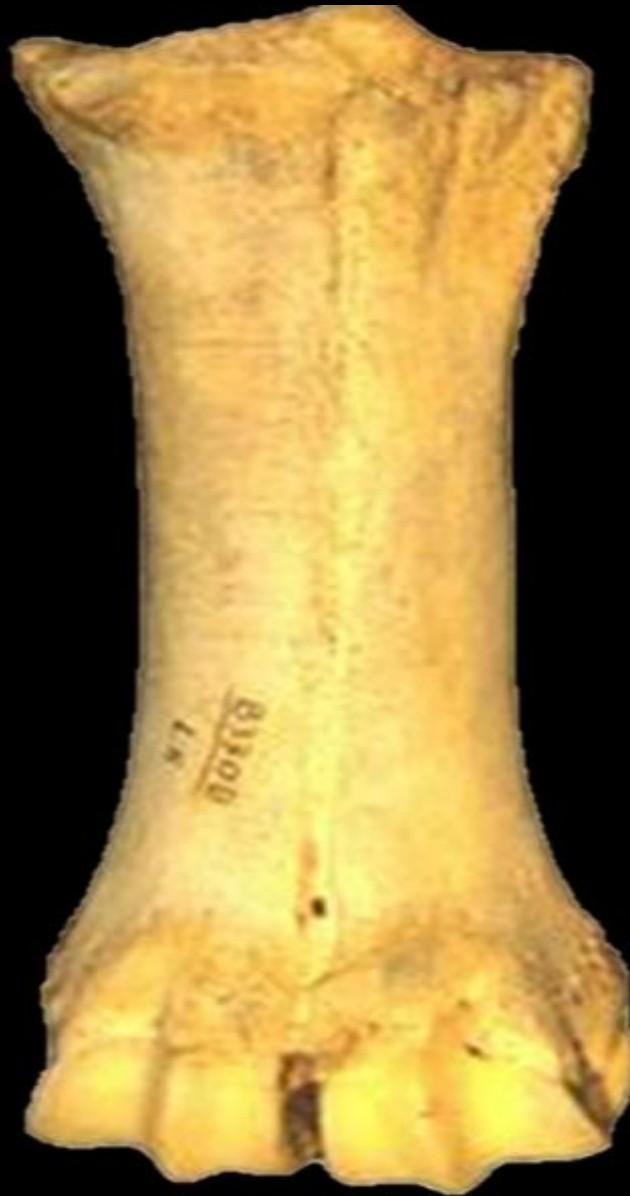

الجهة الأمامية

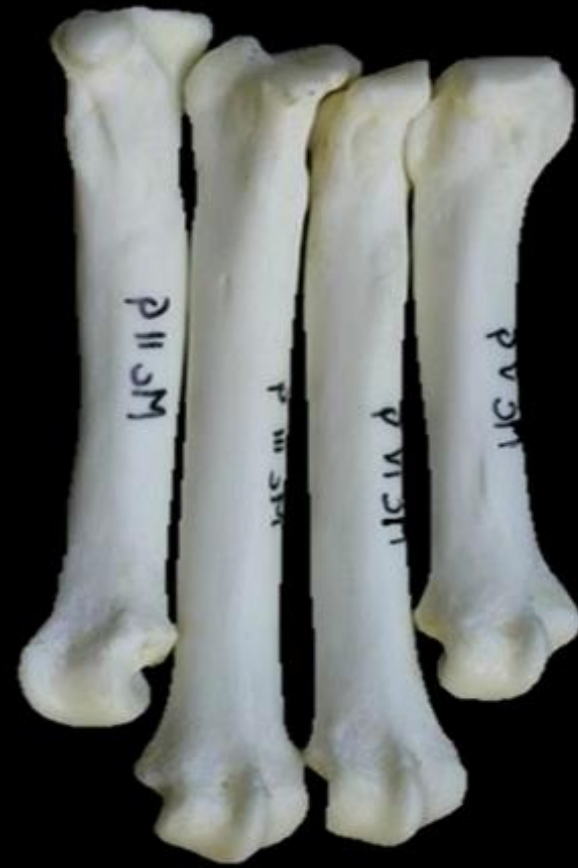



horse

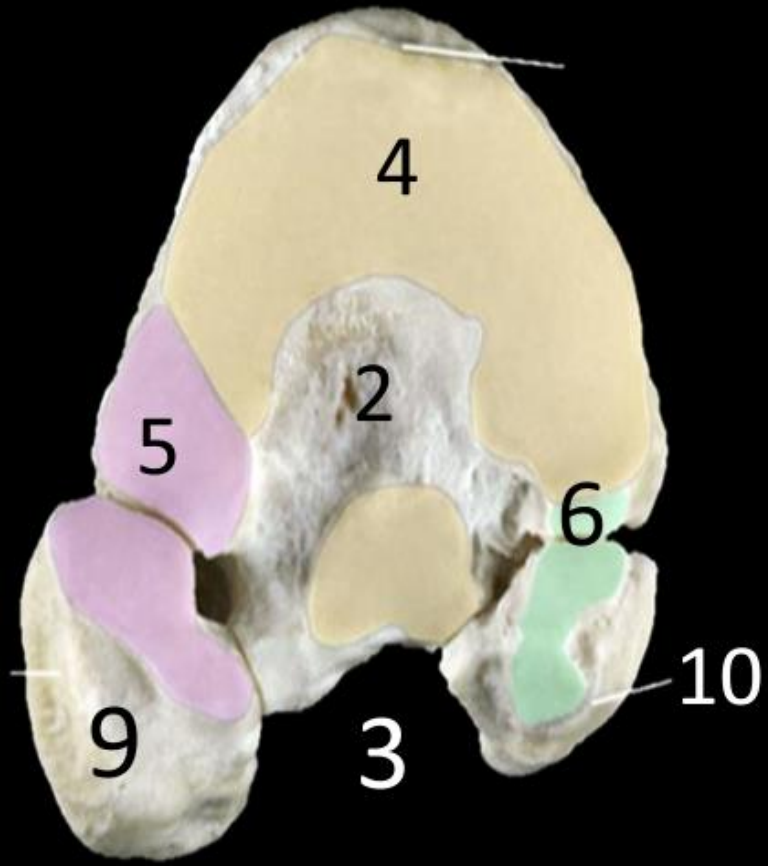


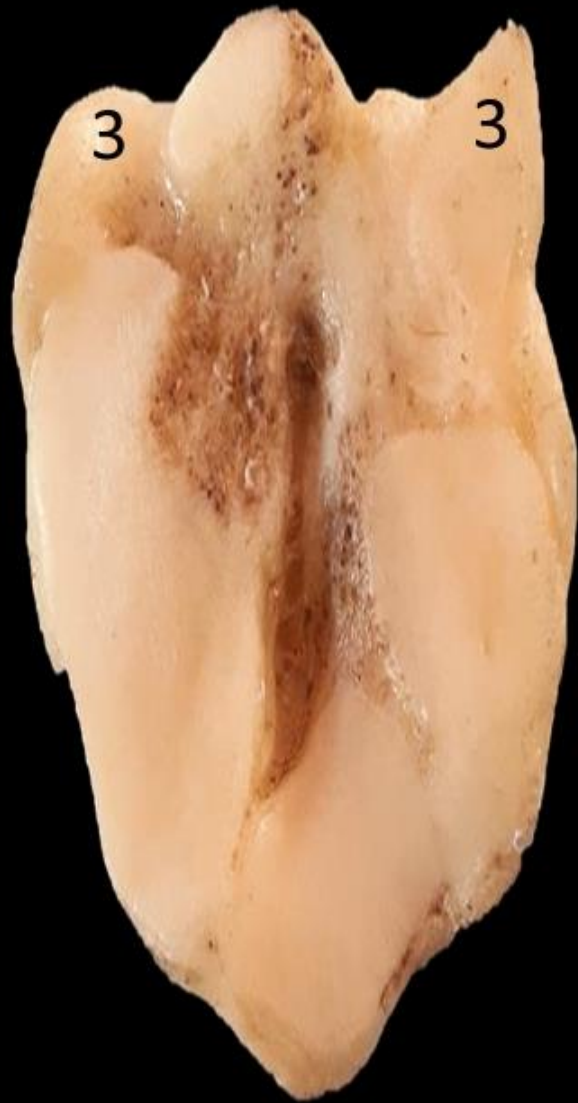cow



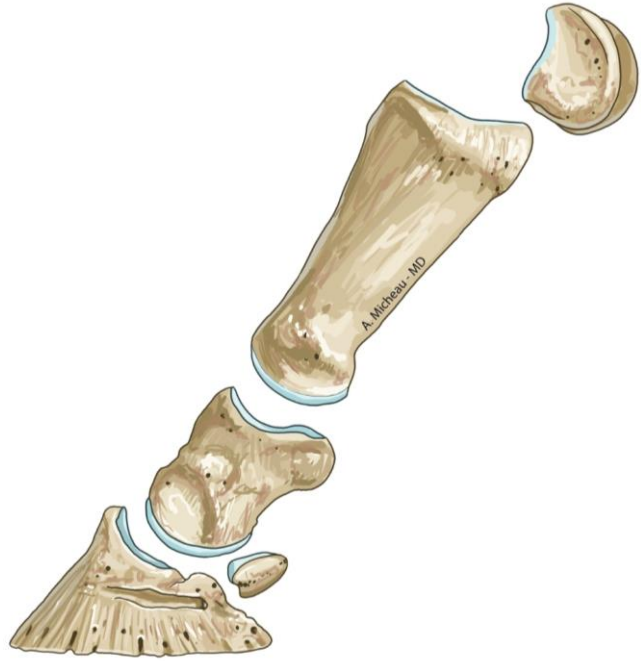dog



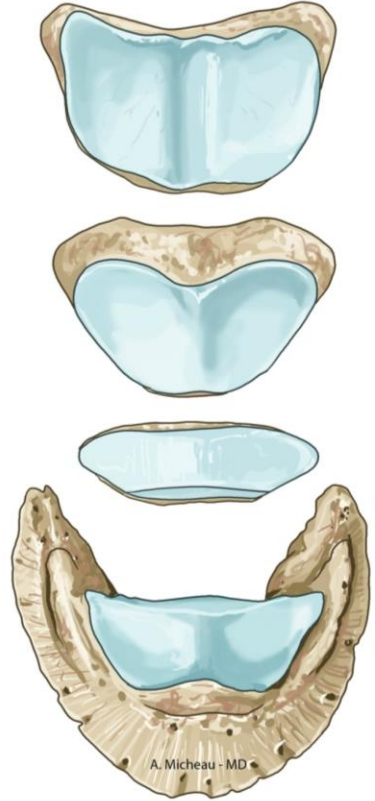




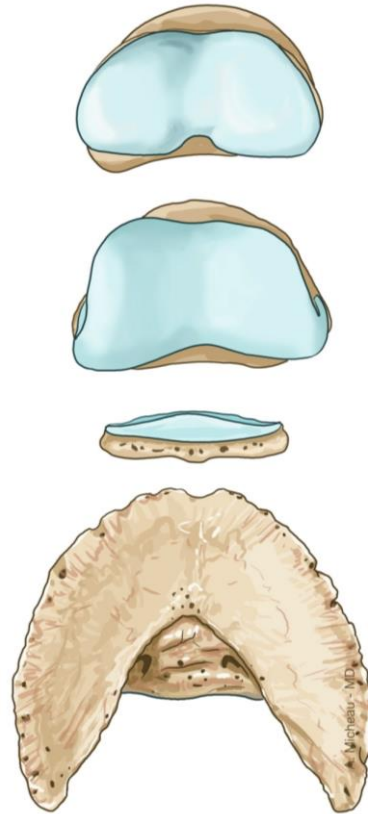السلاميات عند الخيل



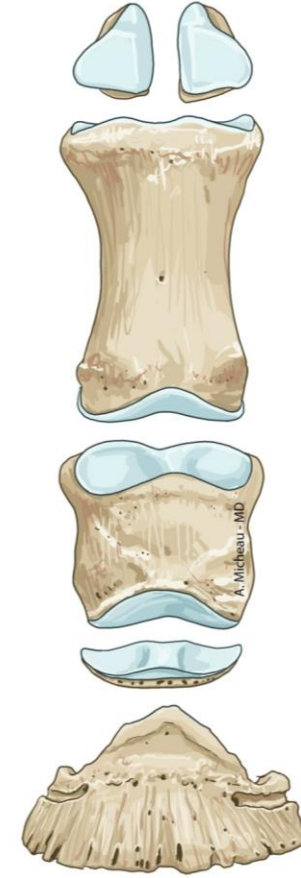
صورة جانبية



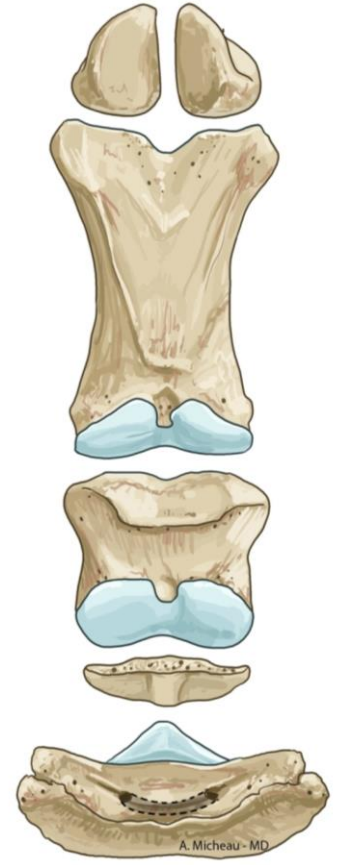
النهاية الدانية



النهاية القاصية



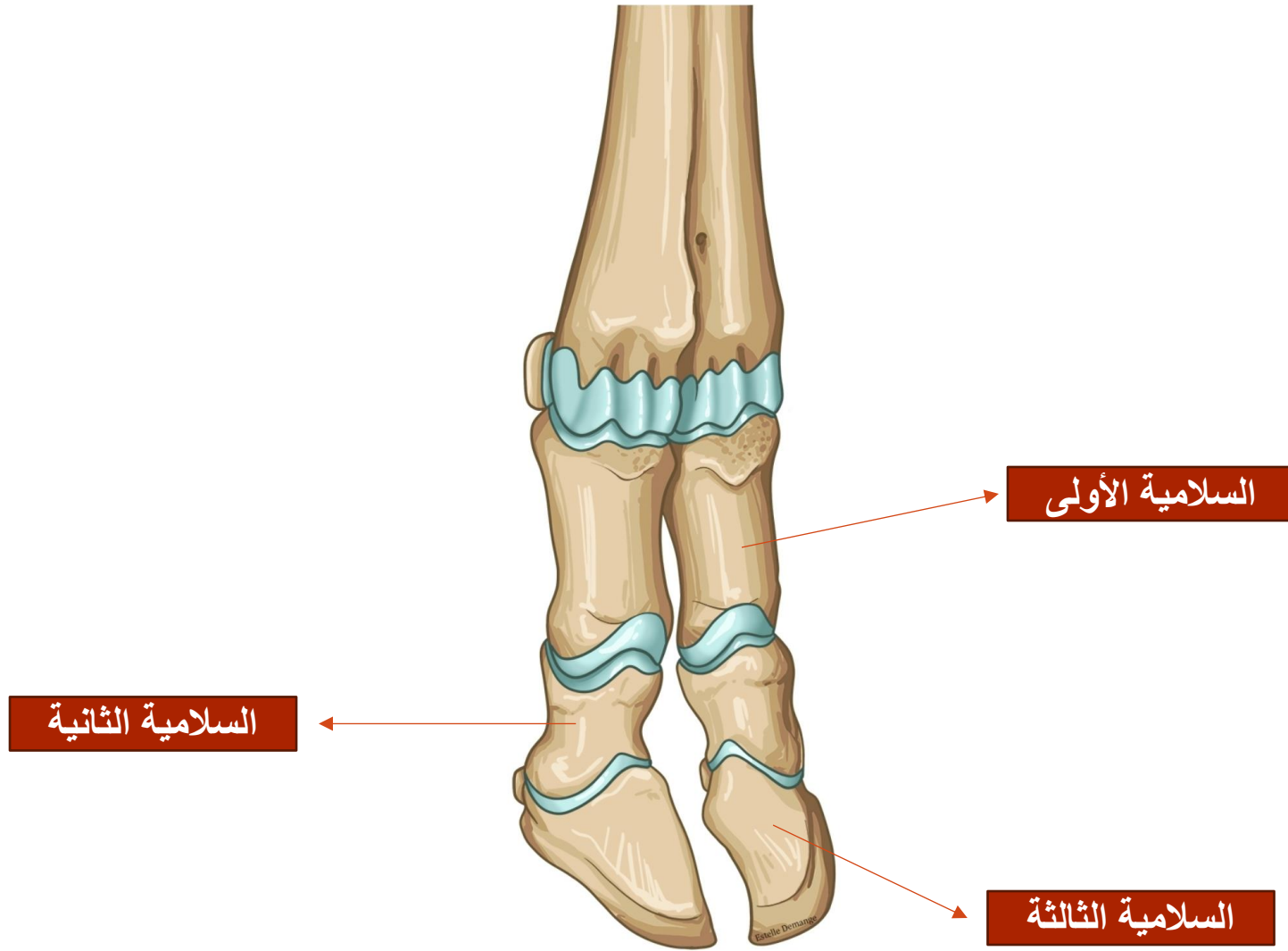
الجهة الأمامية



الجهة الراحية



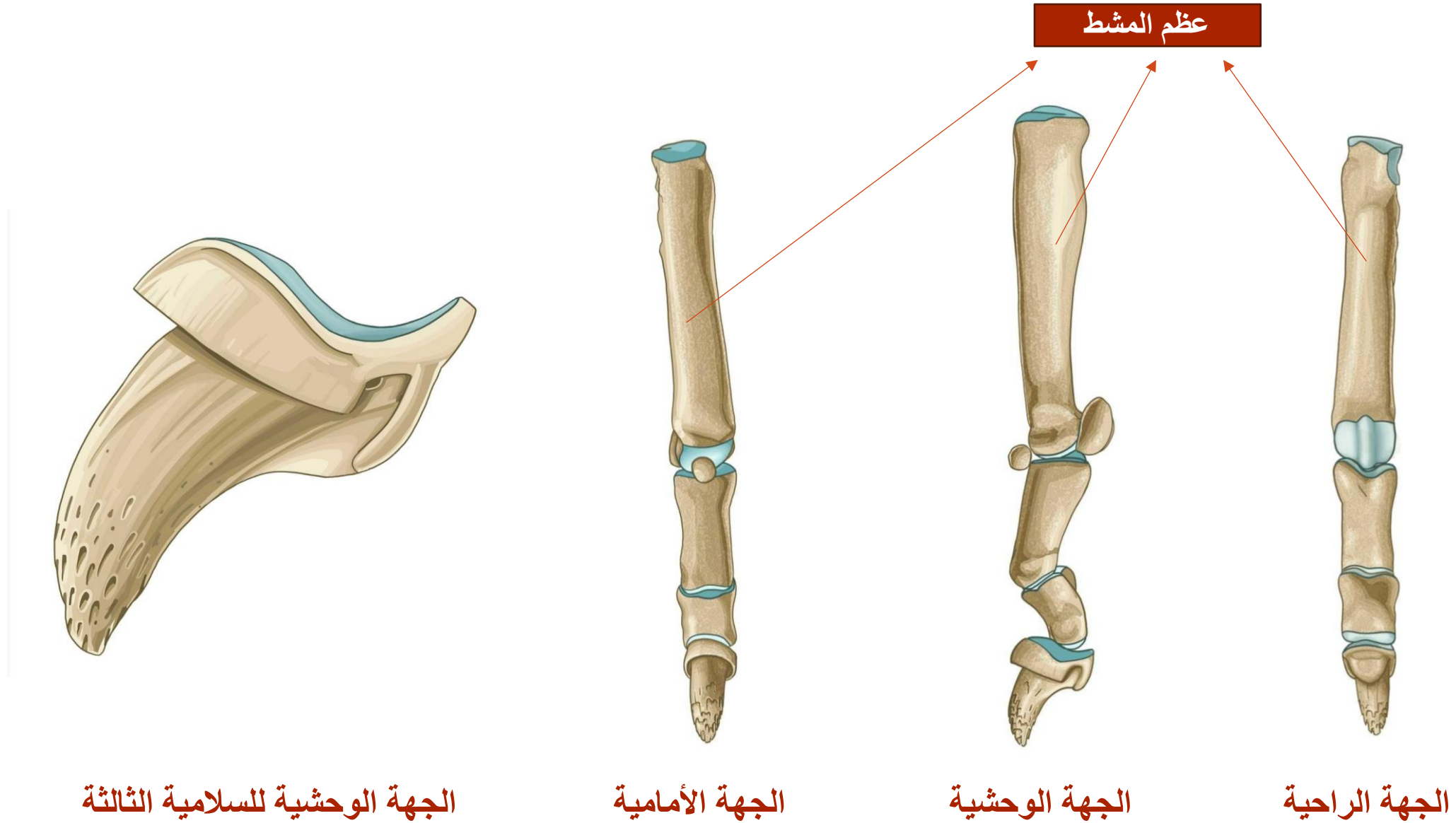
السلاميات عند الأبقار



الجهة الأمامية

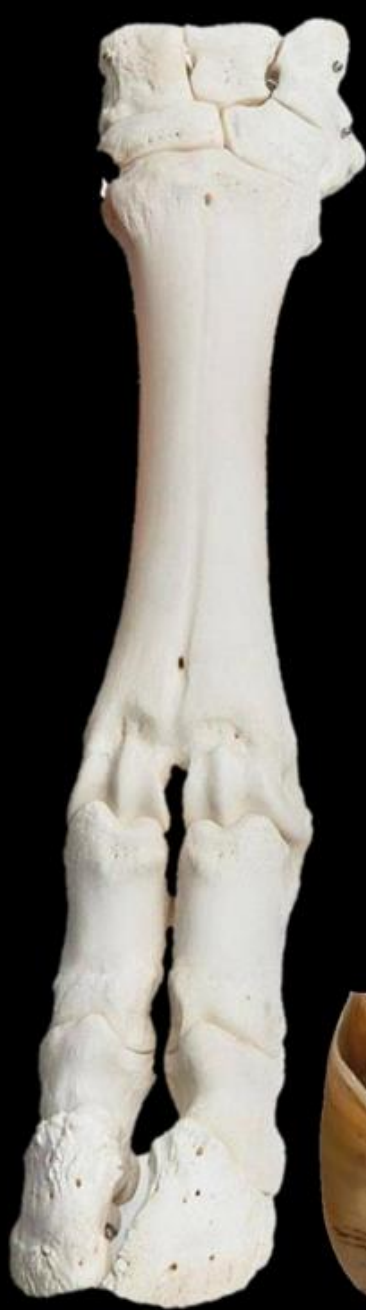

السلاميات عند الكلاب

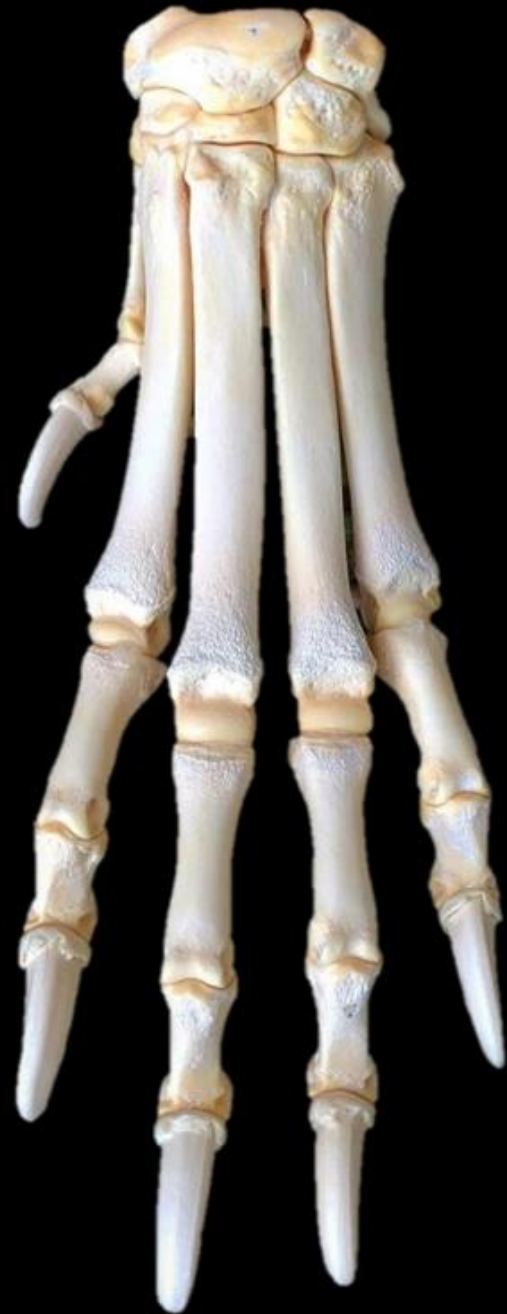
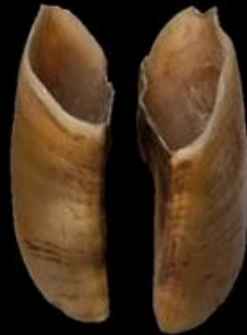


horse




cow



dog

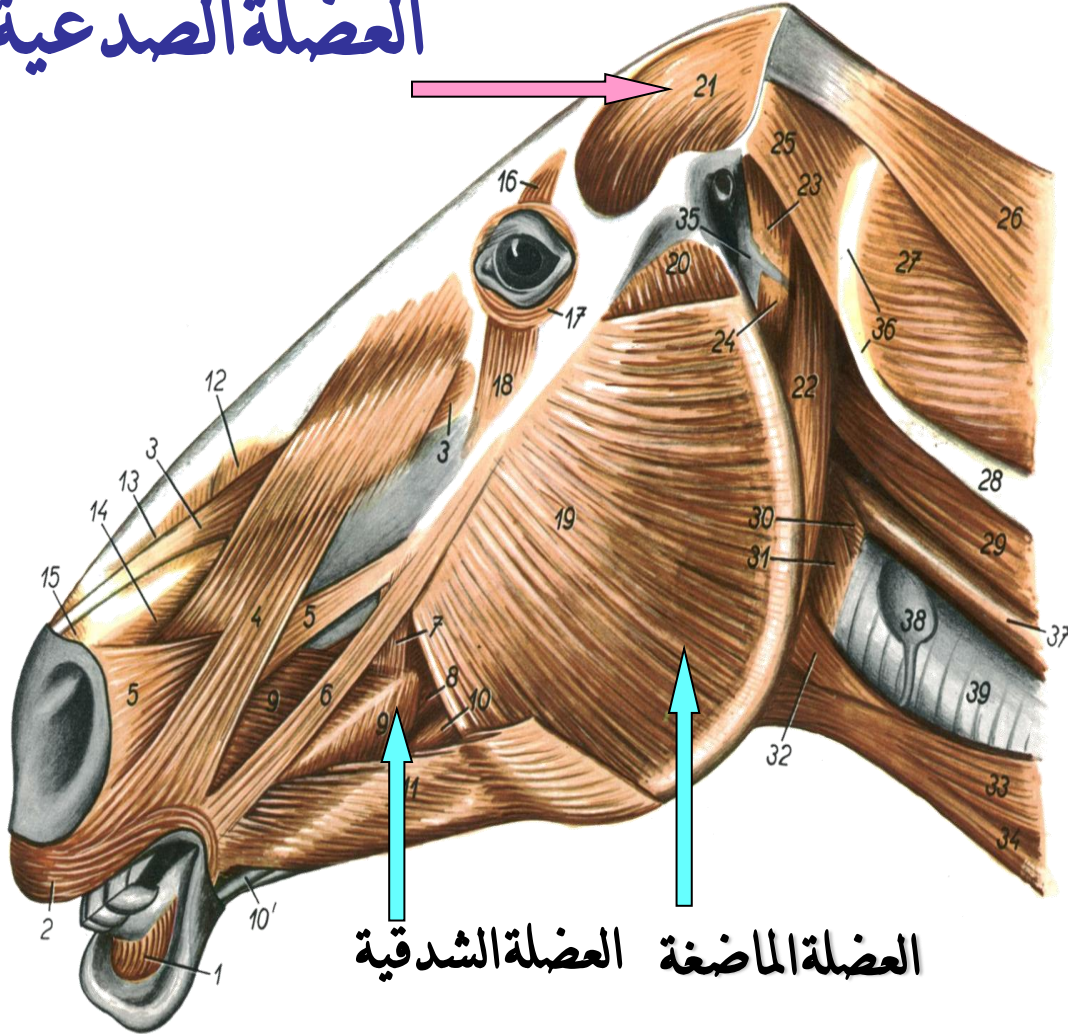


بالتوفيق



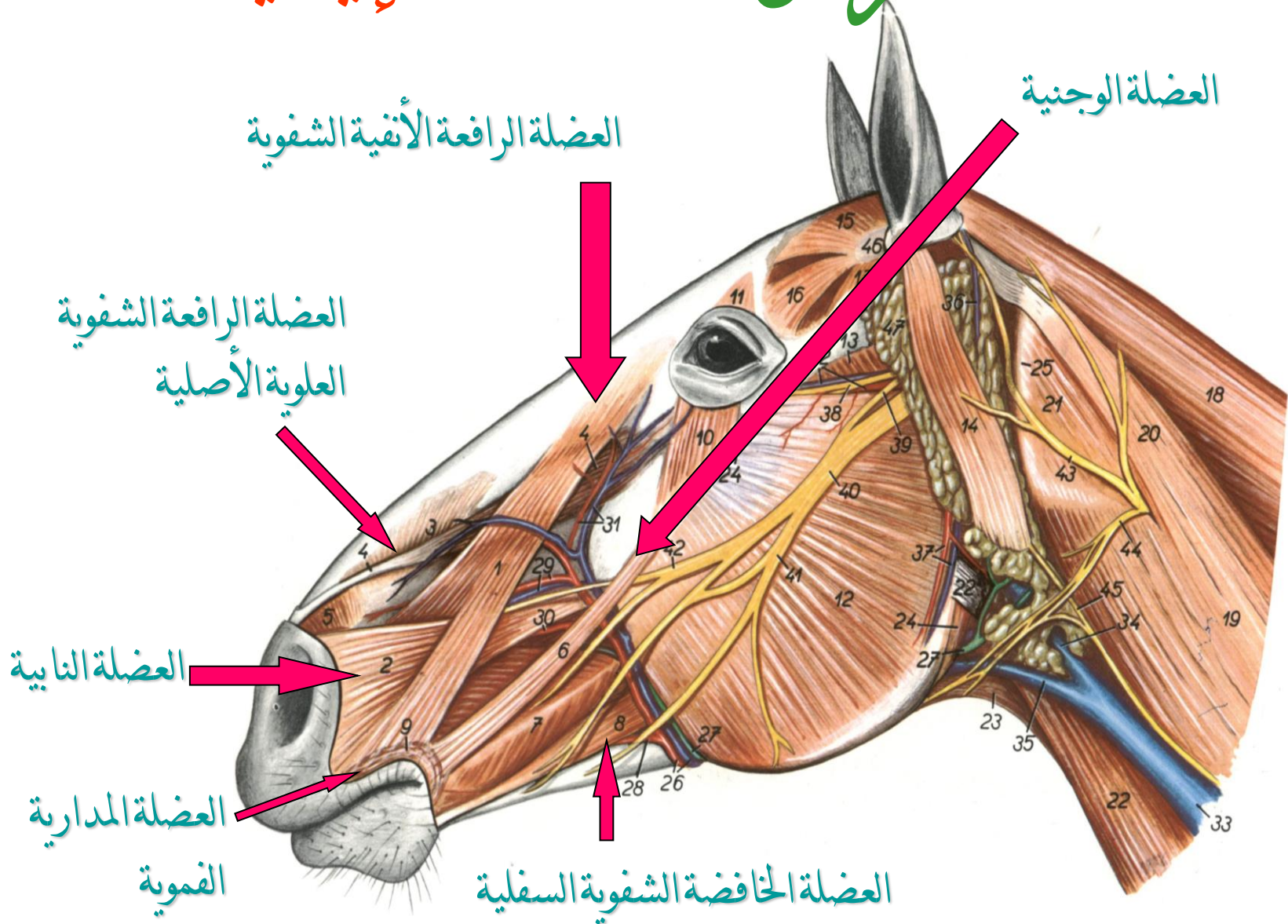
عضلات الرأس العضلات الماضغة

العضلة الصدغية



العضلة الماضغة العضلة الشدقية

عضلات الرأس العضلات الإيمائية



عضلات العنق

العضلة الطحالية

Figure 154

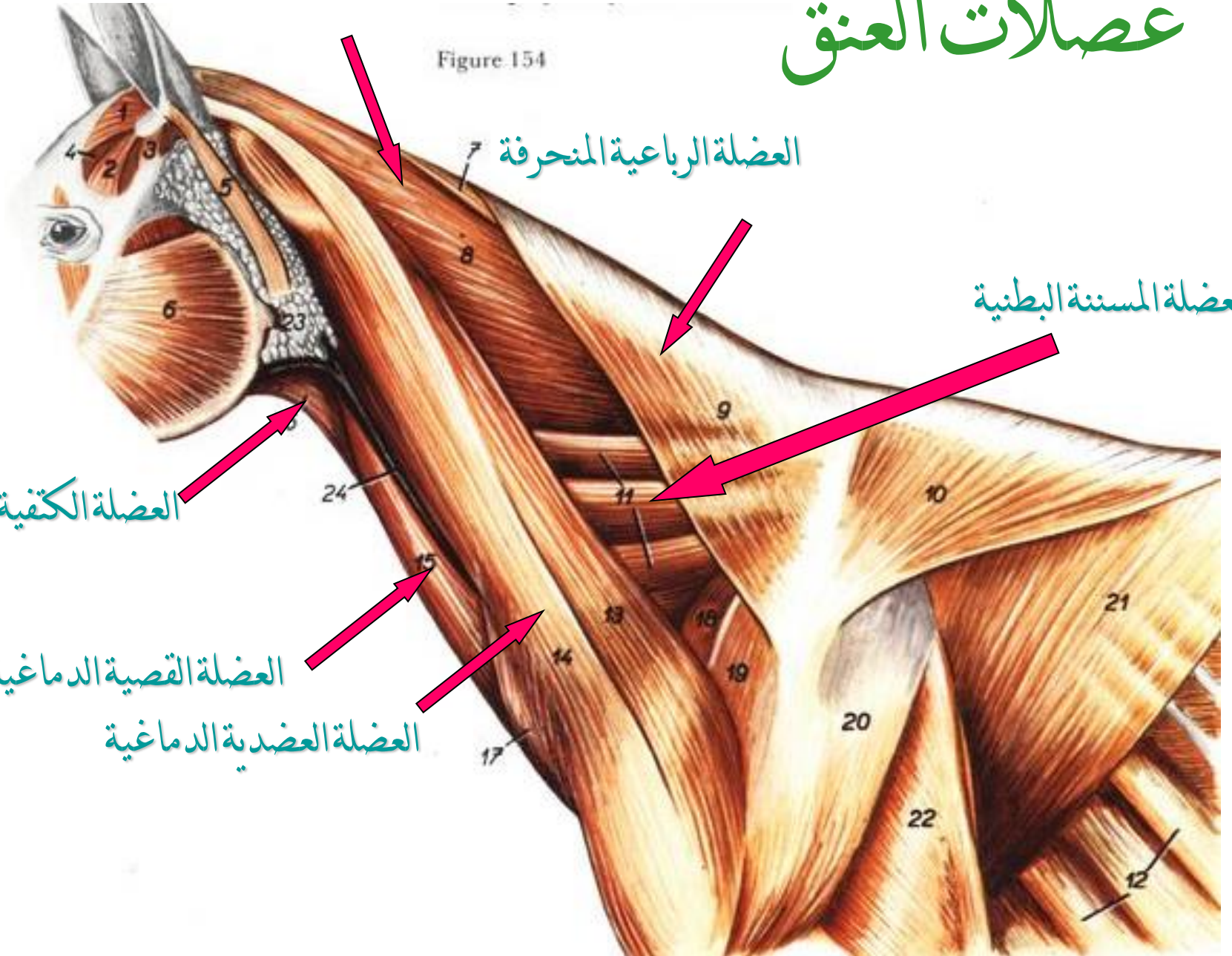
العضلة الرباعية المنحرفة

العضلة المسننة البطنية

العضلة الكفية اللامية

العضلة القصية الدماغية

العضلة العضدية الدماغية



عضلات العنق

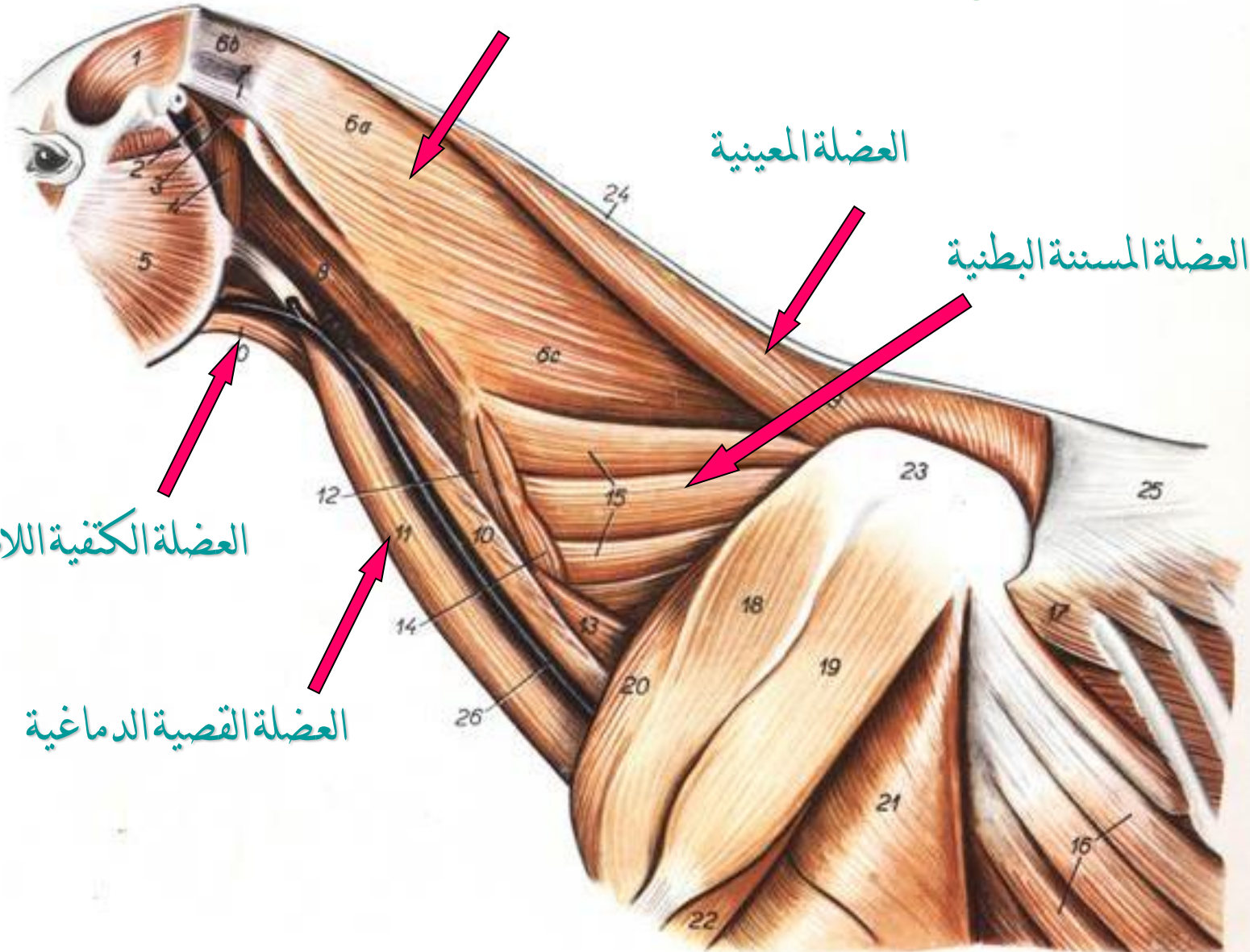
العضلة الطحالية

العضلة المعينية

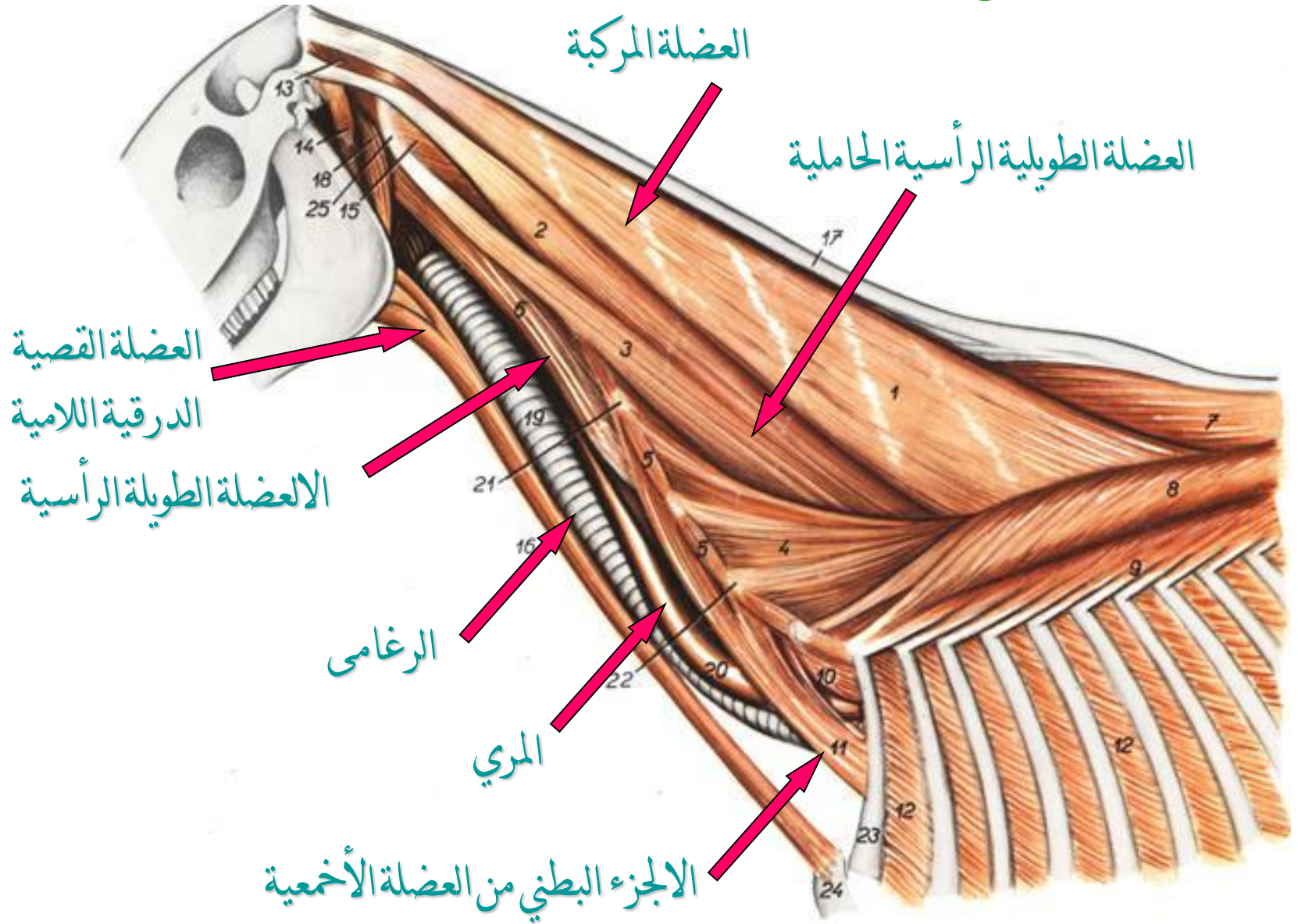
العضلة المسنة البطنية

العضلة الكتفية اللامية

العضلة القصية الدماغية



عضلات العنق



عضلات العنق

العضلة متعددة
الأجزاء العنقية

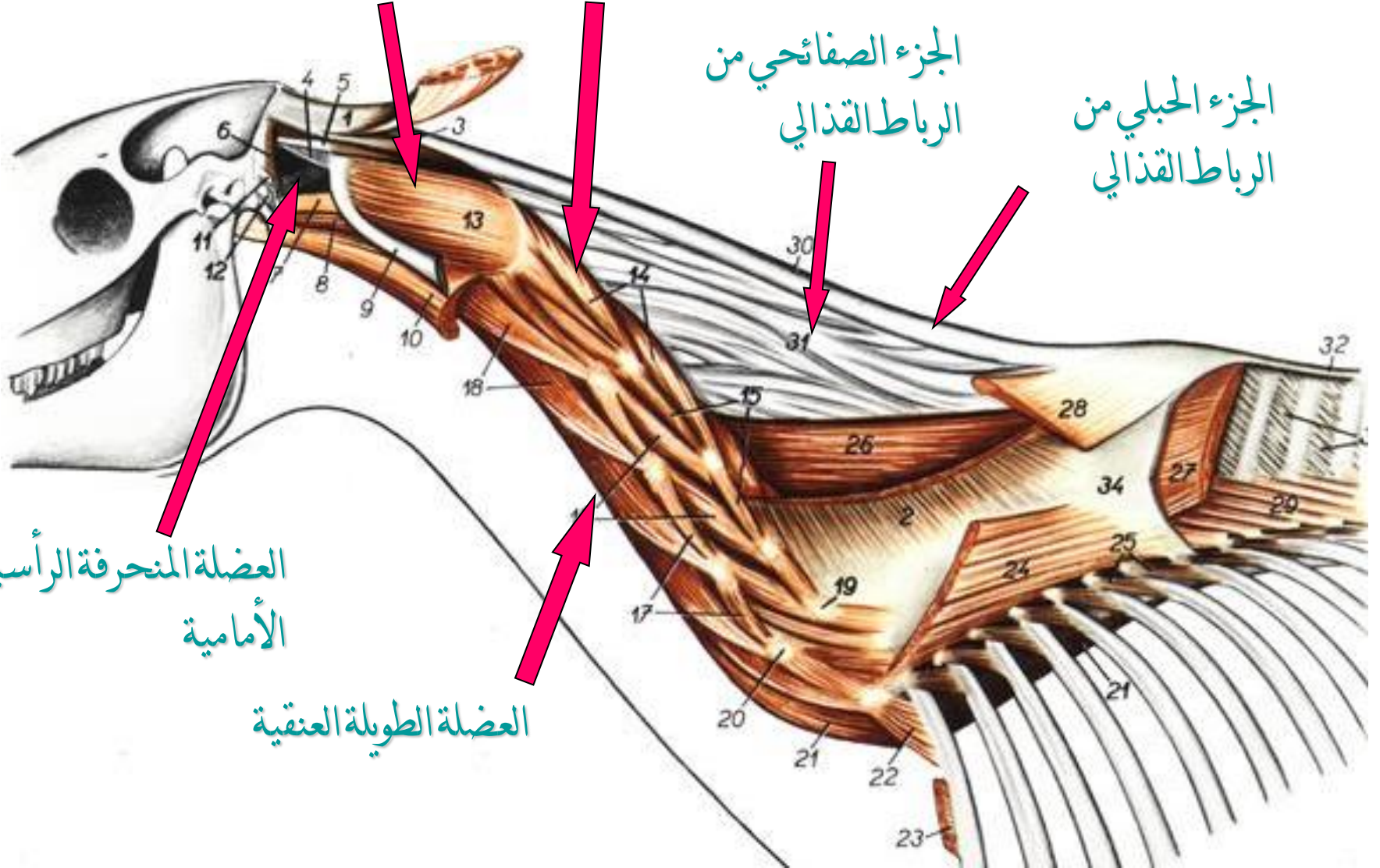
العضلة المنحرفة الرأسية الخلفية

الجزء الصفائحي من
الرباط القذالي

الجزء الحبلبي من
الرباط القذالي

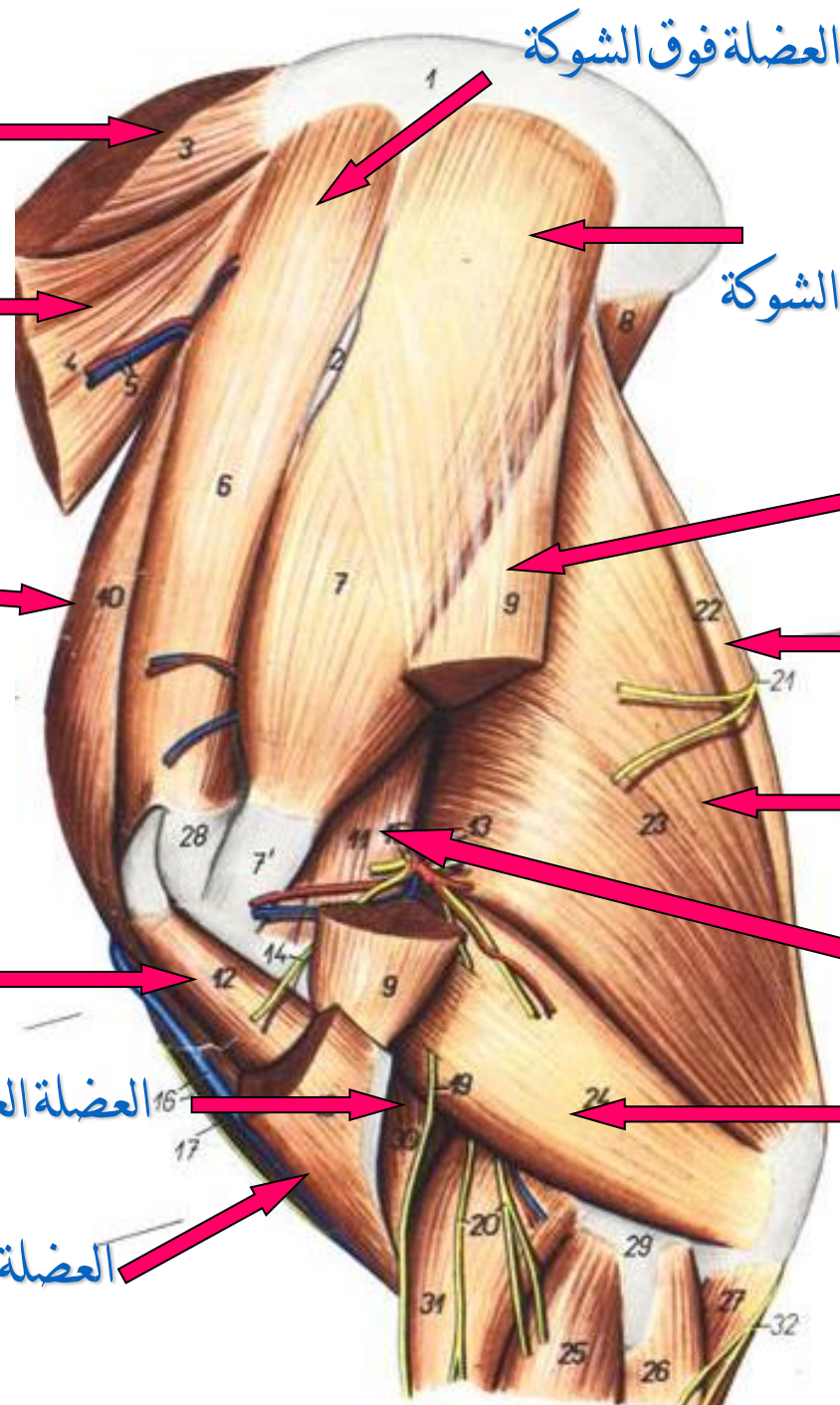
العضلة المنحرفة الرأسية
الأمامية

العضلة الطويلة العنقية



عضلات القائمة الأمامية

منطقة لوح الكتف ومنطقة العضد السطح الوحشي



العضلة فوق الشوكة

العضلة المعينية

العضلة تحت الشوكة

العضلة المسننة البطنية

العضلة الدالية

الجزء الأمامي لوحي من
العضلة الصدرية الغائرة

الرأس الطويل موترة اللفافة الساعدية

الرأس الطويل لذات الثلاث رؤوس العضدية

العضلة ذات الرأسين العضدية

العضلة المبرومة الصغرى

العضلة العضدية الغائرة

الرأس الوحشي لذات الثلاث رؤوس العضدية

العضلة العضدية الدماغية

عضلات القائمة الأمامية منطقة الساعد السطح الوحشي

العضلة الباسطة الرسغية الكعبرية



العضلة الباسطة الرسغية الزندية



العضلة الباسطة الأصبعية العامة



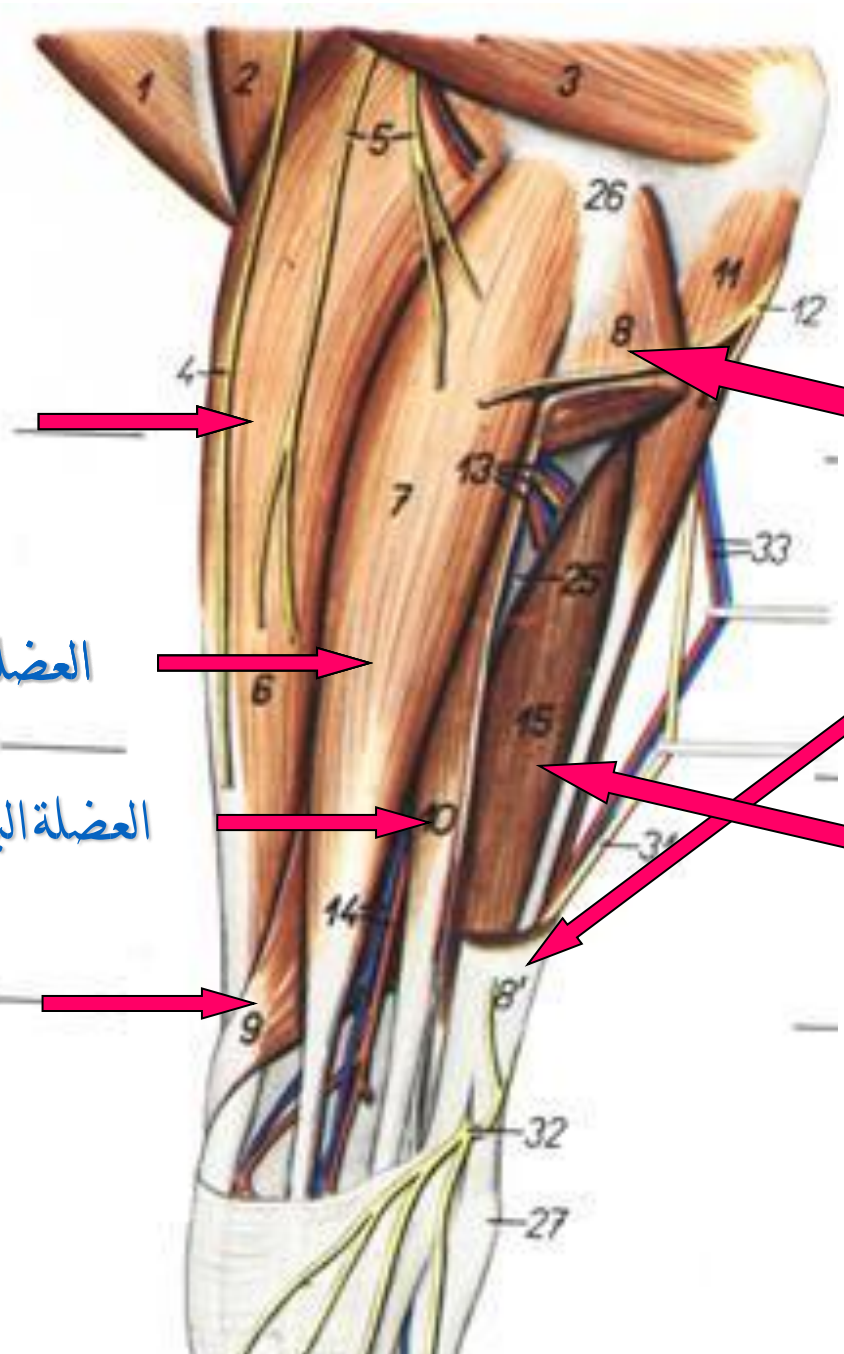

العضلة الباسطة الأصبعية الوحشية



العضلة الباسطة الأصبعية المنحرفة
(مبعدة الإبهام الطويلة)



العضلة القابضة الأصبعية الغائرة



عضلات القائمة الأمامية

منطقة لوح الكتف ومنطقة العضد السطح الأنسي

العضلة المسننة البطنية

العضلة تحت اللوحية

العضلة فوق الشوكة

العضلة الصدرية الغائرة

العضلة العضدية الغرايبة

العضلة العضدية الدماغية

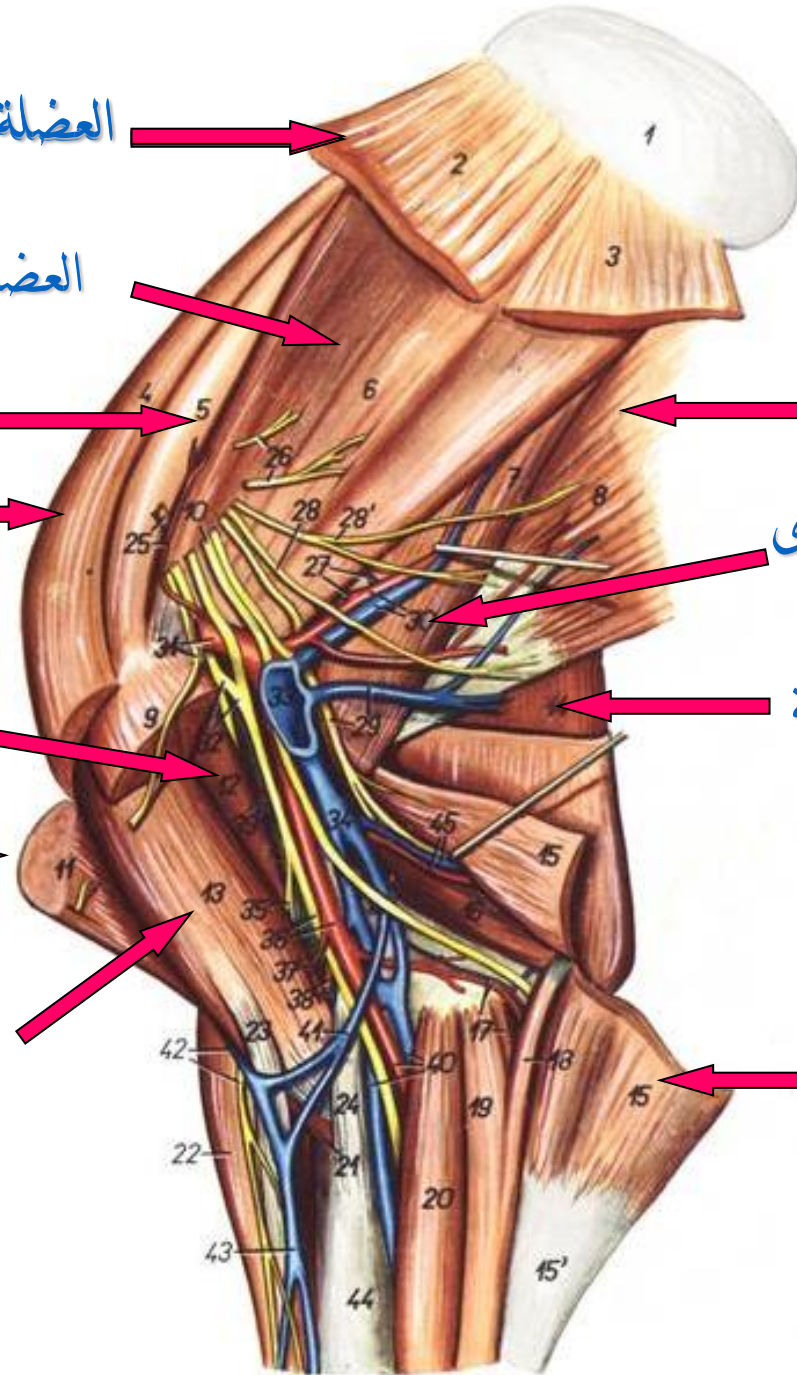
العضلة ذات الرأسين العضدية

العضلة العريضة الظهرية

العضلة المبرومة الكبرى

الرأس الطويل لذات الثلاث رؤوس العضدية

الرأس الصفائحي لموترة اللفافة الساعدية



عضلات القائمة الأمامية

منطقة الساعد والمشط السطح الأنتسي

موترة اللقافة الساعدية

العضلة القابضة الرسغية الكبيرة

العضلة القابضة الرسغية الزندية

العضلة القابضة الأصبعية السطحية

الوتر القابض السطحي

الوتر القابض الغائر

الوتر المعلق

العضلة الباسطة الرسغية الكبيرة

عظم الكعبرة

الوتر الباسط العام

عضلات القائمة الحوضية

منطقة الحوض والفخذ السطح الأنسي

العضلة الخياطية

العضلة القطنية الكبرى

العضلة القطنية الصغرى

العضلة موترة اللقافة العريضة

المستقيمة الفخذية

العضلة الوسيعة الأنسية

العضلة السادة الداخلية

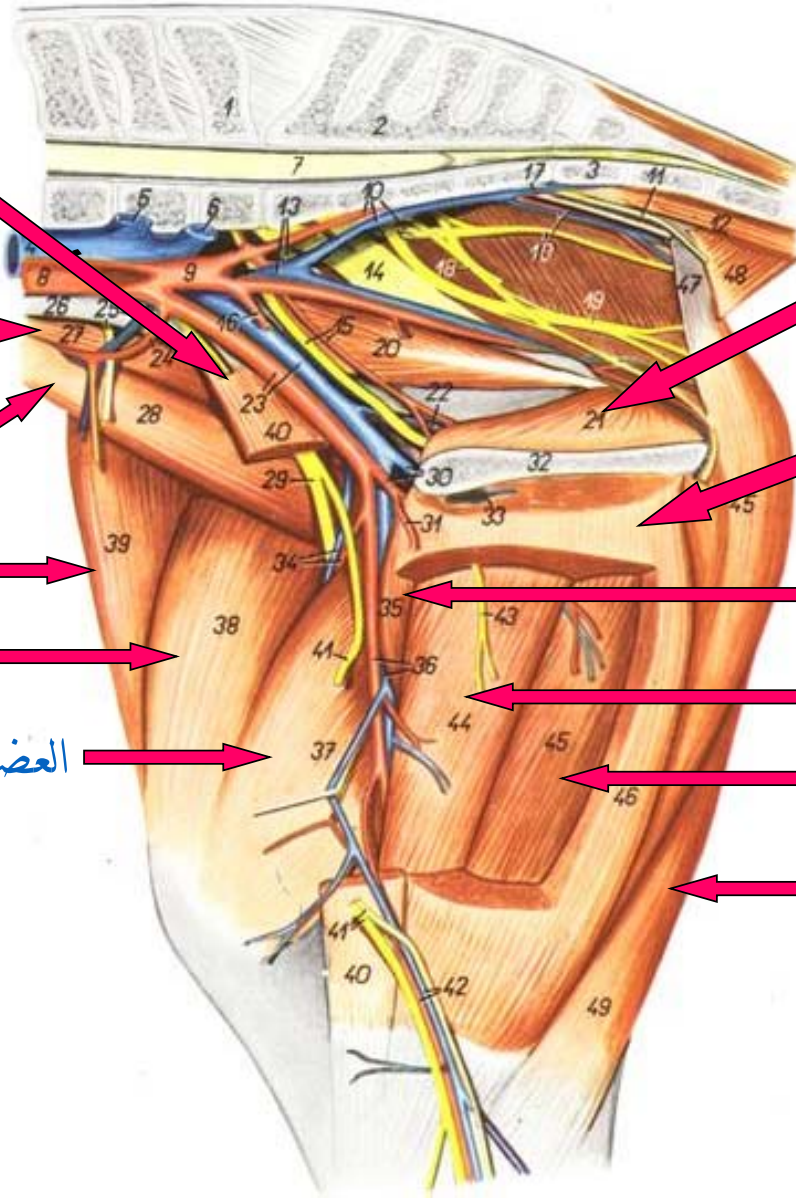
العضلة الرشيقية

العضلة المشطية

العضلة المقربة

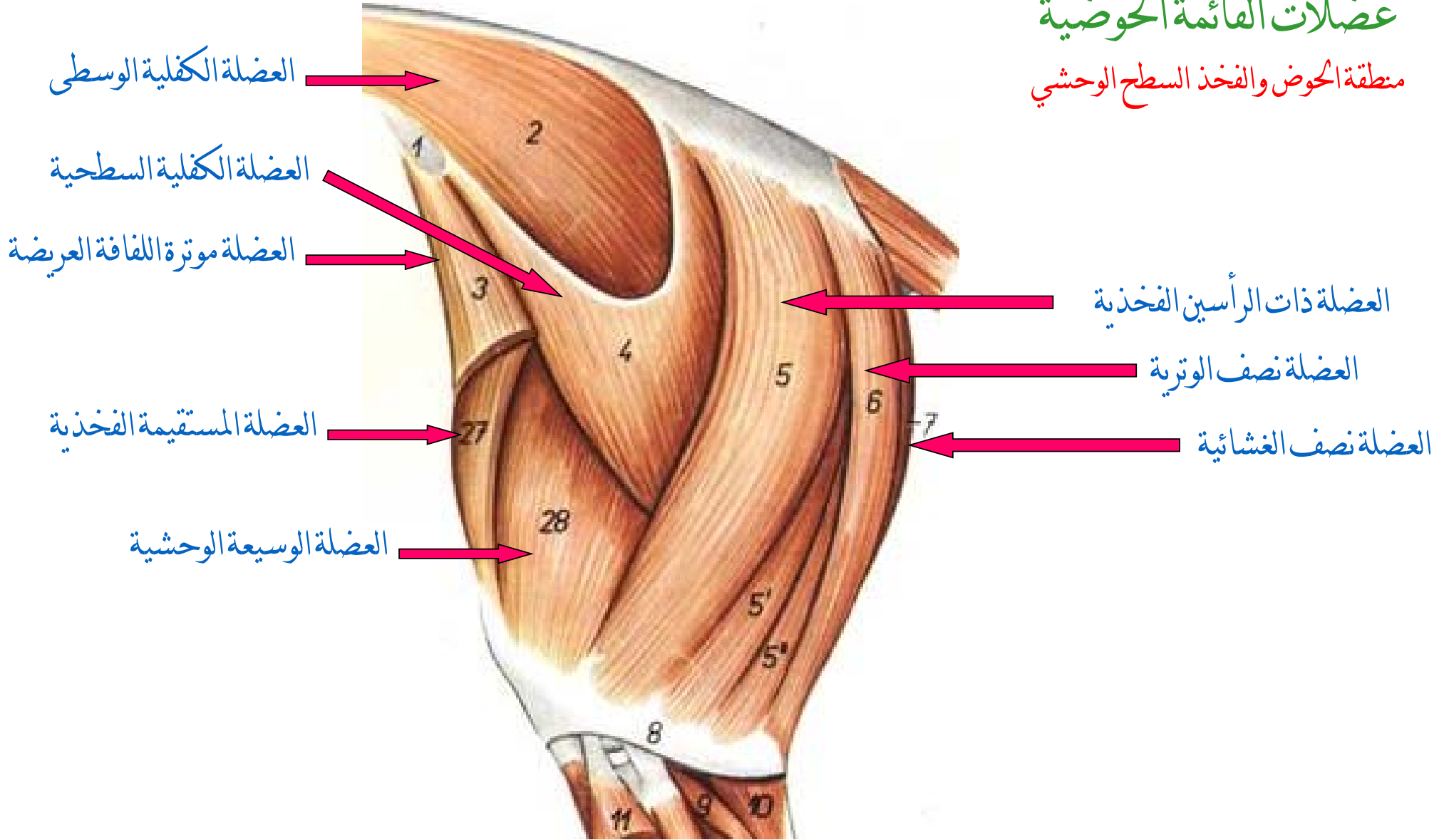
العضلة نصف الغشائية

العضلة نصف الوترية



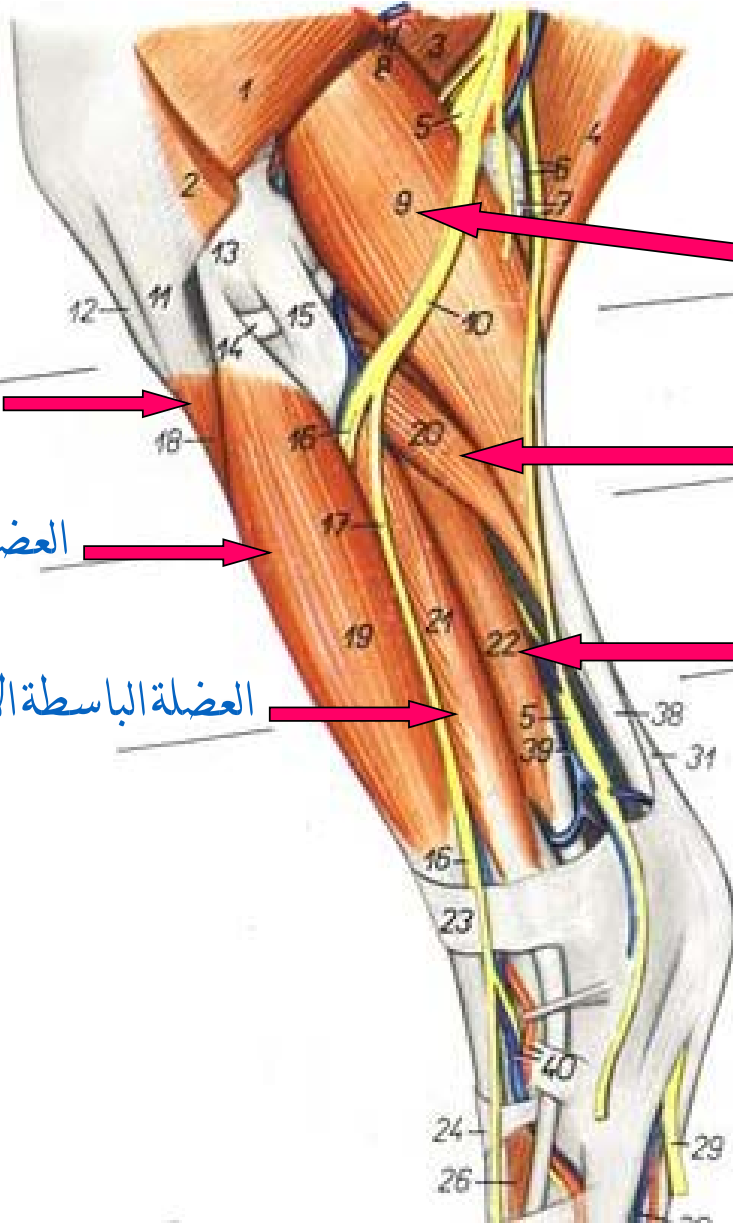
عضلات القائمة الحوضية

منطقة الحوض والفخذ السطح الوحشي



عضلات القائمة الحوضية

منطقة الساق السطح الوحشي



عضلة بطن الساق

العضلة النعلية

العضلة القابضة الأصبعية الغائرة

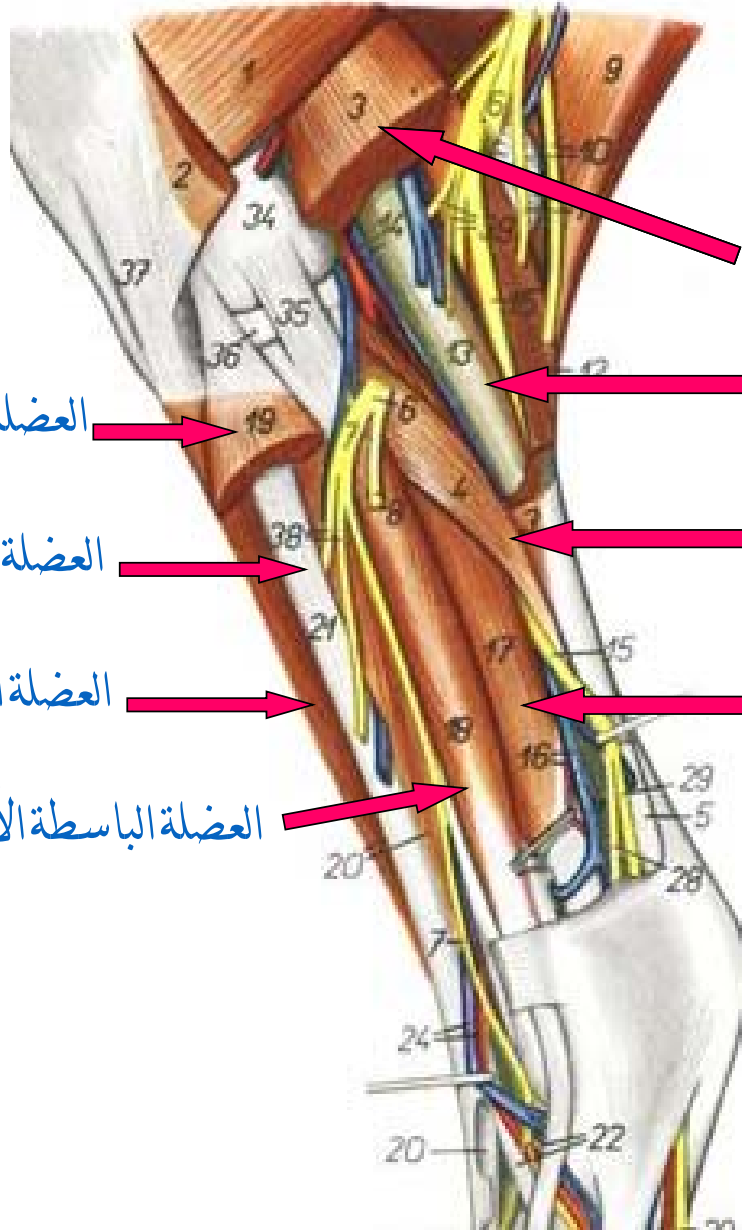
العضلة القصبية الأمامية

العضلة الباسطة الأصبعية الطويلة

العضلة الباسطة الأصبعية الوحشية

عضلات القائمة الحوضية

منطقة الساق السطح الوحشي - منظر عميق



عضلة بطن الساق

العضلة القابضة الأصبعية السطحية

العضلة الباسطة الأصبعية الطويلة

العضلة النعلية

العضلة الشظوية الثالثة

العضلة القابضة الأصبعية الغائرة

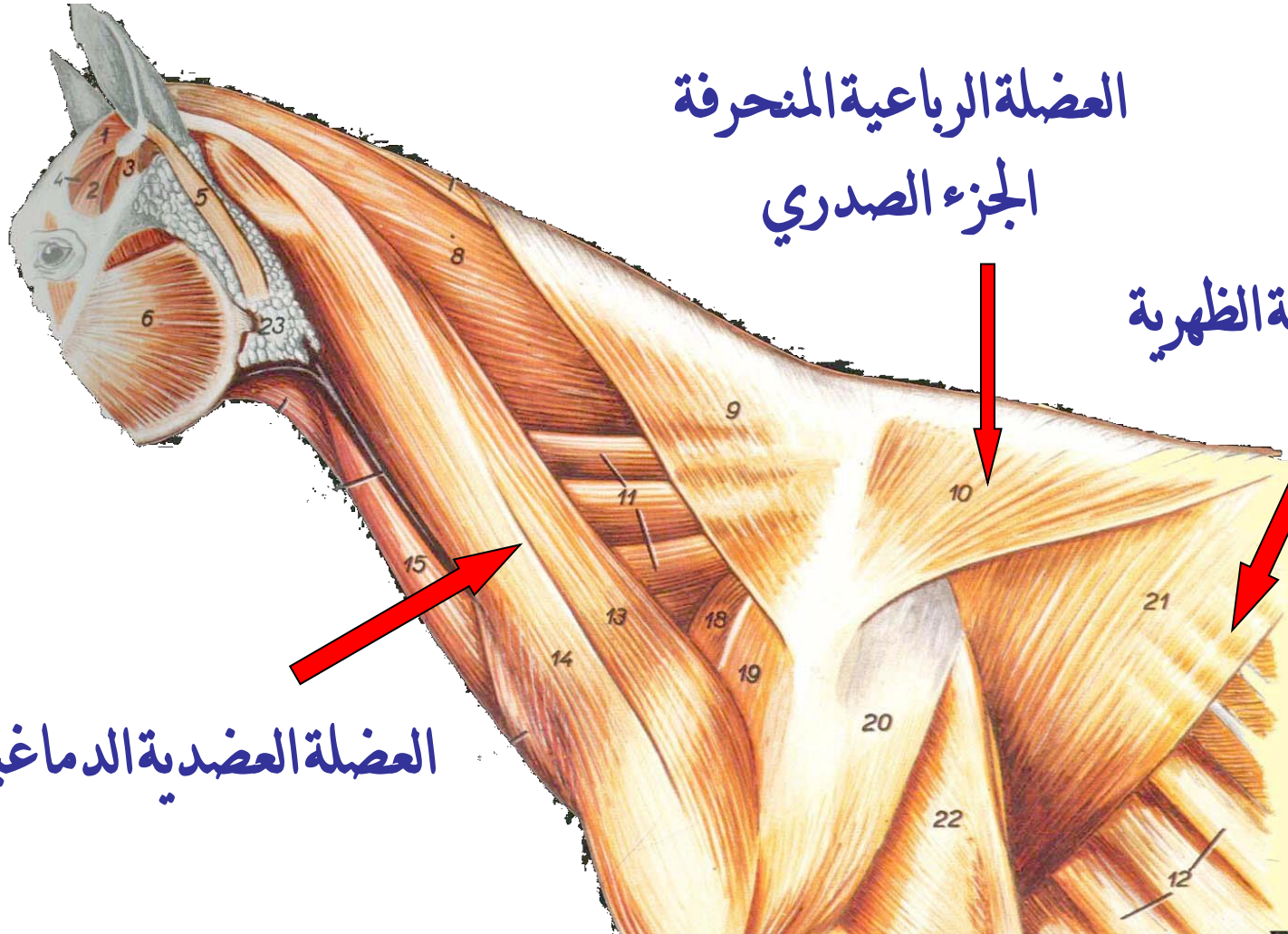
العضلة القصبية الأمامية

العضلة الباسطة الأصبعية الوحشية

عضلات نطاق الصدر

العضلة الرباعية المنحرفة
الجزء الصدري

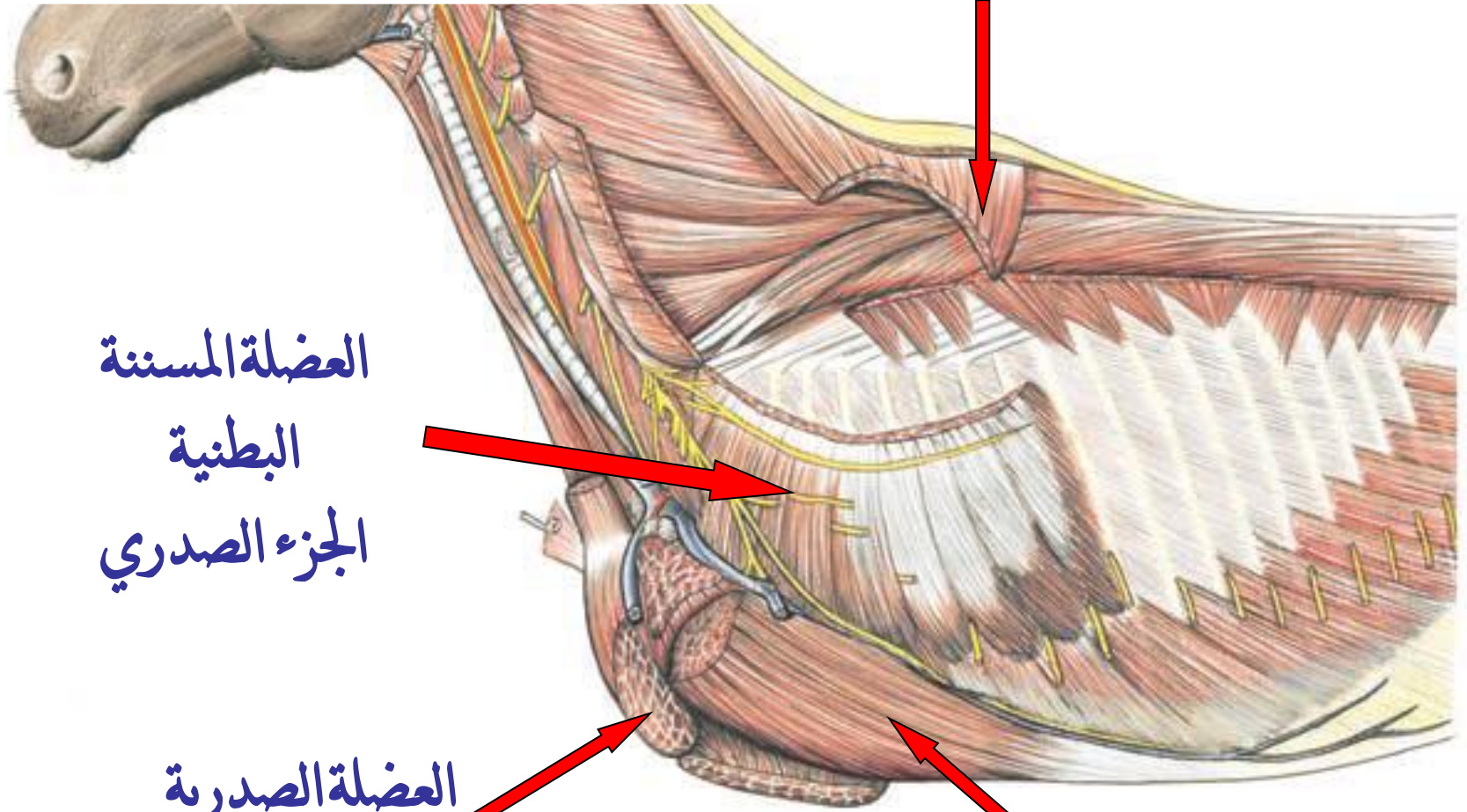
العضلة العريضة الظهرية



العضلة العضدية الدماغية

عضلات نطاق الصدر

العضلة المعينية
الجزء الصدري

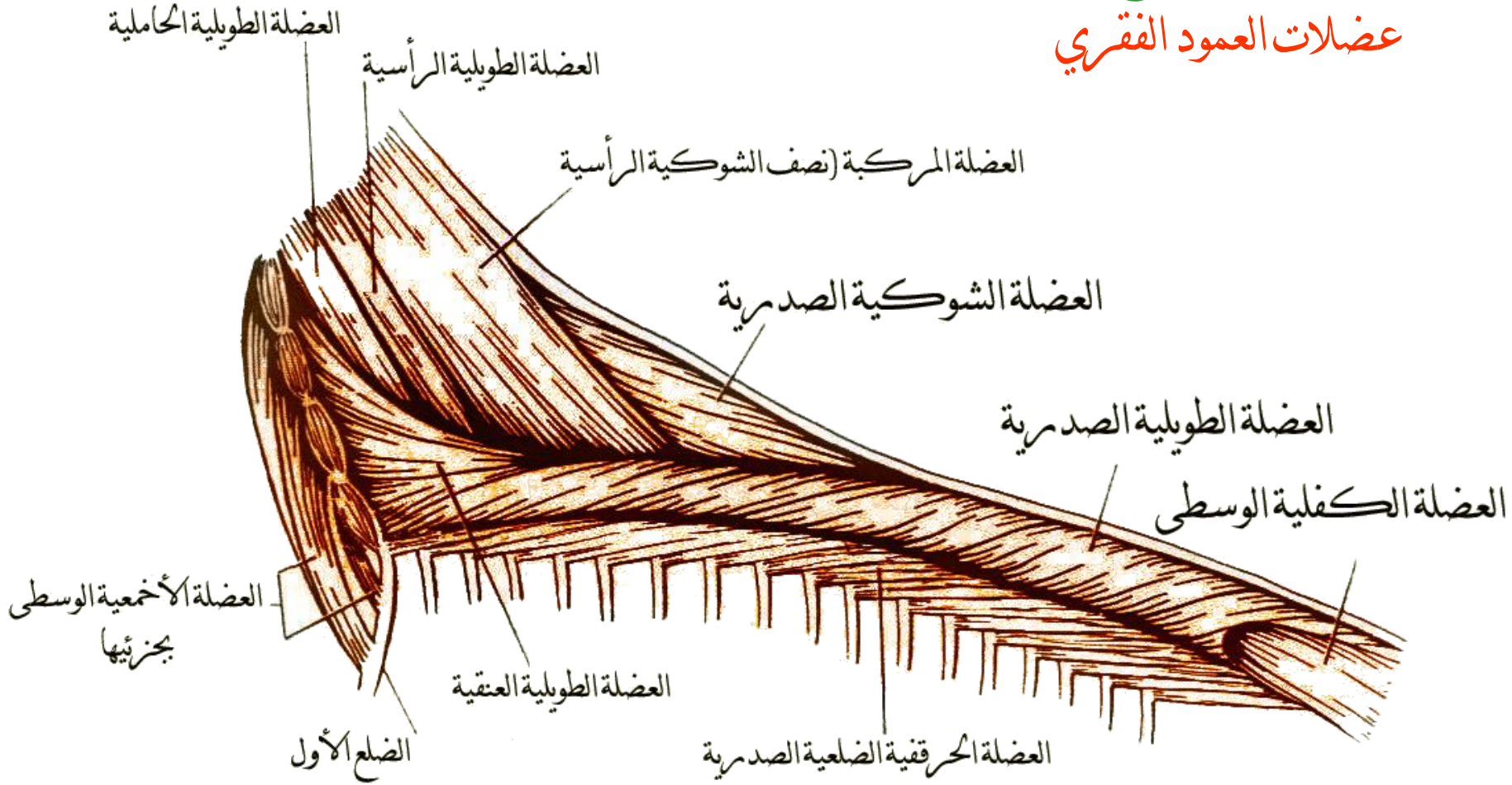


العضلة المسننة
البطنية
الجزء الصدري

العضلة الصدريّة
السطحية

العضلة الصدريّة
الغائرة

عضلات الجذع عضلات العمود الفقري



عضلات الظهر ومنطقة القطن

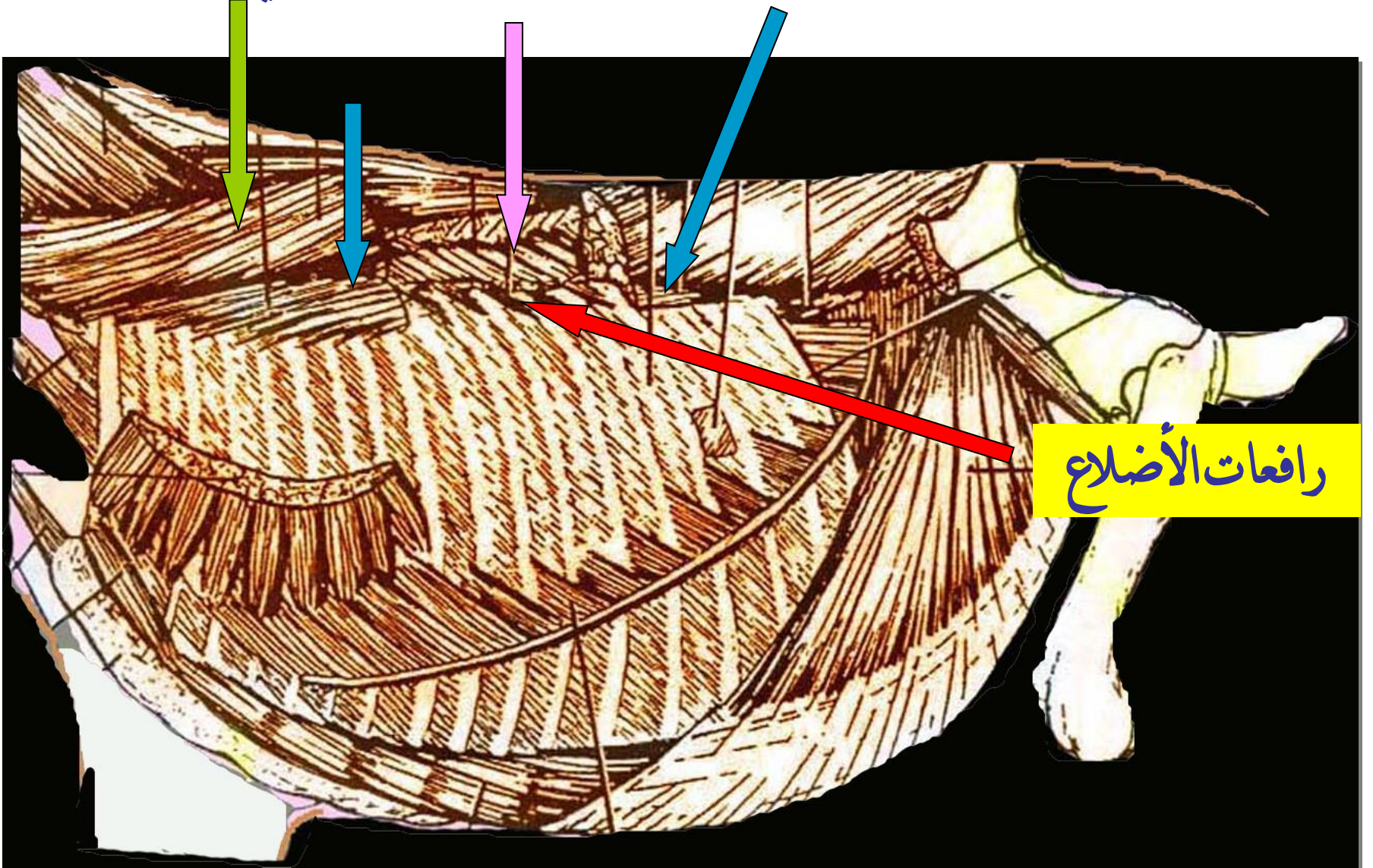
عضلات الجذع

عضلات العمود الفقري

متعددة الأجزاء
الطويلة الظهرية
(الطويلة العنقية)

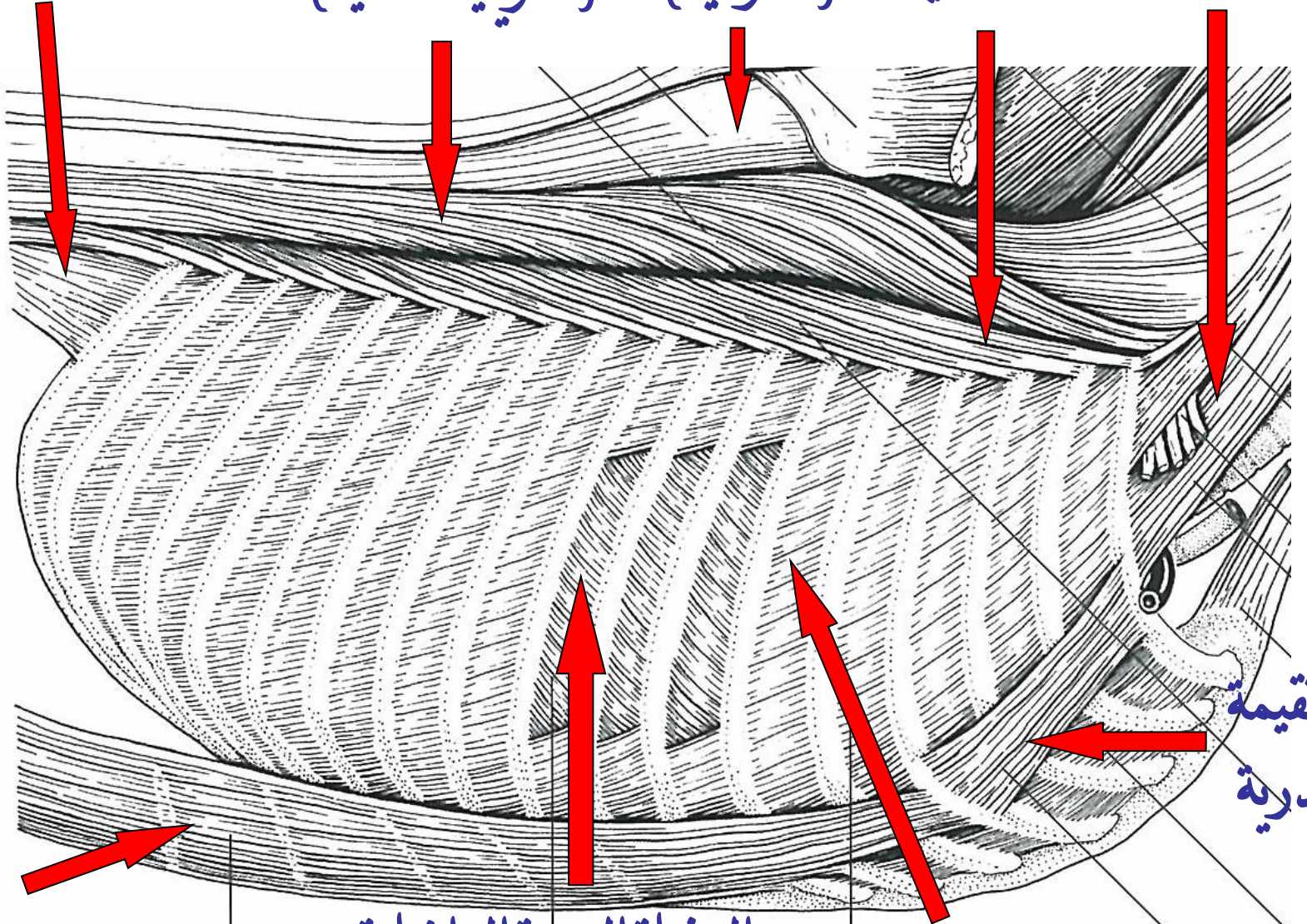
العنقية

الحرقية الضلعية



رافعات الأضلاع

العضلة الأخمعية
الحرقفية الضلعية
الطويلة الظهرية (الشوكية)
الطويلة الظهرية (الطويلة العنقية)
مسترجعة الضلع الأخير



المستقيمة
الصدرية

المستقيمة
البطنية

العضلة الوربية الداخلية

العضلة الوربية الخارجية

عضلات الجذع

عضلات جدار البطن

المسننة الظهرية

المستعرضة البطنية

المنحرفة البطنية
الداخلية

المنحرفة البطنية الخارجية

المستقيمة الصدرية

المستقيمة البطنية

